

INFORMATION SUR LA RÉTINOPATHIE DIABÉTIQUE

Qu'est-ce que la rétinopathie diabétique ?

On appelle rétinopathie diabétique les lésions du fond d'œil causées par le diabète. En effet, l'excès de sucre dans le sang finit par altérer les petits vaisseaux de la rétine (capillaires rétiniens).

La rétinopathie diabétique peut devenir très grave pour la vision si elle est négligée. En effet , au bout d'un certain nombre d'années , elle peut , en l'absence de traitement, provoquer une diminution très importante de la vision (malvoyance), voire même une perte complète de la vue (cécité).

La plupart des patients diabétiques risquent d'avoir une rétinopathie diabétique. En effet, après 15 années d'évolution du diabète, 95% des diabétiques de type 1 et 60% des diabétiques de type 2 ont, une rétinopathie diabétique au moins minime, et parfois sévère,

Au début , la rétinopathie diabétique évolue et s'aggrave, pendant de plusieurs années sans entraîner aucun symptôme visuel. La baisse de la vue survient tardivement , causée par les complications de la rétinopathie diabétique.

Une surveillance régulière du fond d'œil, commencée dès la découverte du diabète, permettra de diagnostiquer à temps, les stades débutants de la rétinopathie diabétique , et de la traiter avant que la vue ne baisse , et que d'éventuelles complications n'apparaissent.

Comme pour les autres complications liées au diabète, un bon contrôle de la glycémie et de la tension artérielle permet de retarder la survenue de la rétinopathie diabétique et d'atténuer sa progression

-

UNE SURVEILLANCE OPHTALMOLOGIQUE RÉGULIÈRE TOUT AU LONG DE LA VIE, ASSOCIÉE A UN BON ÉQUILIBRE DU DIABÈTE ET DE LA TENSION ARTÉRIELLE PERMETTENT DE DÉPISTER À TEMPS LA RÉTINOPATHIE DIABÉTIQUE, ET D'ÉVITER SES COMPLICATIONS ET LA PERTE DE LA VUE

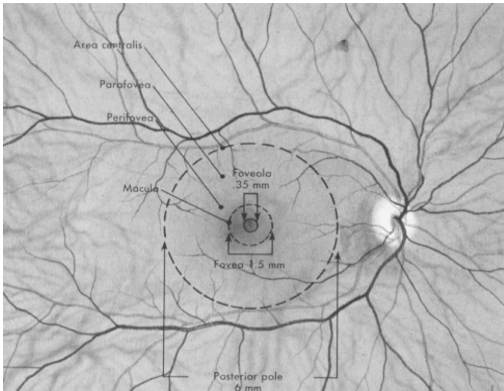
EN QUOI CONSISTE LA RÉTINOPATHIE DIABÉTIQUE ?

Qu'est ce que la rétine ?

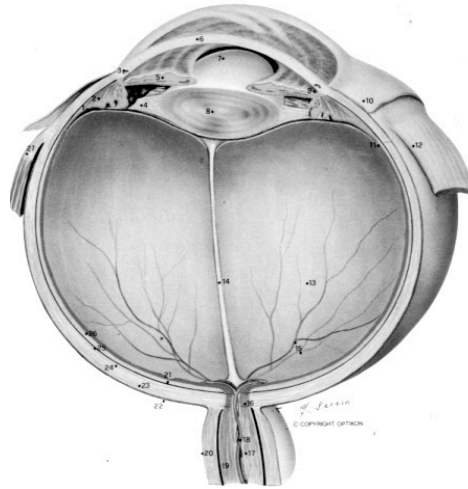
L'œil fonctionne comme un appareil photographique . La lumière traverse d'abord les structures transparentes de l'œil (cornée, cristallin) qui focalisent les images sur la **rétine** . La rétine est un tissu nerveux tapissant l'intérieur de l'œil, qui joue le rôle de pellicule photosensible. La rétine transmet les informations visuelles au cerveau par l'intermédiaire du nerf optique.

La **macula** est une petite zone de 1mm de diamètre, située au centre de la rétine, juste dans l'axe visuel. Cette petite zone centrale est précieuse car elle contient les cellules photoréceptrices, responsables de la vision précise qui permet la lecture , l'écriture, la reconnaissance des détails. Le reste de la **rétine périphérique** , contient d'autres cellules photoréceptrices qui nous permettent de percevoir l'environnement, l'espace qui nous entoure, c'est à dire notre champ visuel. C'est la rétine périphérique qui nous permet de nous localiser dans l'espace, et de nous déplacer au milieu des objets. Cette vision périphérique est particulièrement précieuse pour la conduite automobile.

La rétine est irriguée par des **vaisseaux sanguins** qui lui apportent les éléments nutritifs nécessaires à son fonctionnement. Ces



vaisseaux, artères et veines donnent des capillaires très fins qui irriguent les cellules nerveuses de la rétine.



Le Diabète, lorsque la glycémie reste élevée, provoque des lésions des petits vaisseaux ou capillaires rétiens. En raison de l'hyperglycémie chronique, la paroi des capillaires rétiens se modifie.

Elle peut se déformer, aboutissant à la formation de **microanévrismes** dont la paroi est souvent anormalement perméable.

Cette perméabilité anormale entraîne le passage de liquide, provenant du sang, dans la rétine et entraînant son gonflement ; c'est l'**œdème maculaire**, c'est à dire l'épaississement de la rétine surtout marqué dans la macula. Souvent des lipides du sang passent également, de façon anormale dans la rétine et se déposent formant des **exsudats**.

La paroi des capillaires peut aussi s'épaissir et aboutir à l'occlusion de ces capillaires et à l'arrêt de la circulation sanguine dans une zone de rétine qui est alors privée d'Oxygène. En réaction la rétine avoisinante stimule la

prolifération de vaisseaux anormaux, **les néovaisseaux**, qui peuvent saigner , c'est ce que l'on appelle une **hémorragie intravitréenne** . Au pire , si un traitement n'est pas pratiqué à temps, la situation s'aggravera, jusqu'à la survenue d'un décollement de la rétine.

Lorsqu'il n'y a encore que des microanévrismes, de l'œdème ou des exsudats , on parle de **RÉTINOPATHIE DIABÉTIQUE NON PROLIFÉRANTE**.

Lorsqu'il y a déjà des néovaisseaux ou une hémorragie intravitréenne , il s'agit d'une **RÉTINOPATHIE PROLIFÉRANTE**

formés) à partir des vaisseaux rétiens encore perfusés. C'est la rétinopathie diabétique proliférante appelée ainsi car les néovaisseaux prolifèrent véritablement , d'abord à la surface de la rétine , puis dans la cavité oculaire en pénétrant dans le vitré. Ces néovaisseaux peuvent saigner à l'intérieur de l'œil (hémorragie intravitréenne) , ou se rétracter et entrainer un décollement de la rétine provoquant ainsi la perte de la vue de l'œil atteint.

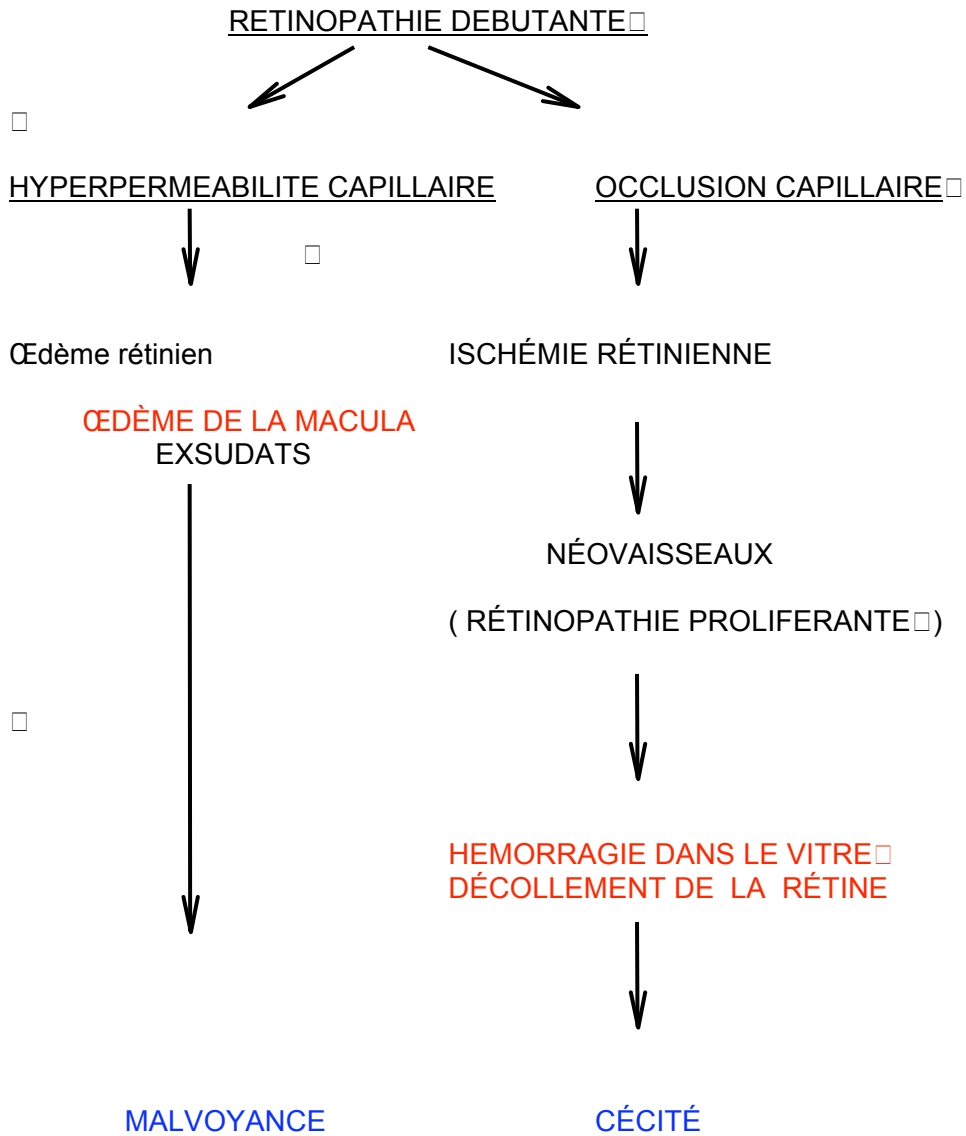
GAUDRIC

Commentaire: OK , je sais que c'est un peu inexact

GAUDRIC

Commentaire: ouf ! c'était dur

Ces deux phénomènes ischémie rétinienne et œdème rétinien évoluent simultanément, au cours de la rétinopathie diabétique, chacun des deux processus pouvant entrainer par lui-même des complications et une baisse de la vue .



CLASSIFICATION DE LA RETINOPATHIE DIABÉTIQUE

La rétinopathie diabétique apparaît 7 à 10 ans après le début du diabète. Elle débute par un stade de **rétinopathie diabétique non proliférante**, caractérisée par la présence de microanévrismes , d'hémorragies rétiniennees , dont le nombre augmente progressivement avec le temps. L'ischémie rétinienne périphérique apparait et s'étend progressivement. Lorsque l'ischémie est déjà très étendue mais qu'il n'y a pas encore de néovaisseaux, on parle de **rétinopathie diabétique non proliférante sévère (ou préproliférante)** . A ce stade il existe un risque élevé d'apparition de néovaisseaux à la surface de la rétine. On peut alors proposer un traitement préventif par laser qui évitera l'apparition des néovaisseaux.

Lorsque des néovaisseaux sont déjà apparus à la surface de la rétine ou de la papille , on parle de **rétinopathie proliférante**. Ce sont les néovaisseaux qui sont responsables des complications pouvant entraîner la cécité: ils peuvent saigner, entraînant une hémorragie à l'intérieur de l'œil (*hémorragie intravitréenne*), et / ou se rétracter et provoquer un *décollement de la rétine*. A un stade ultime de la rétinopathie diabétique proliférante, lorsque l'ischémie rétinienne est très étendue, des néovaisseaux peuvent même proliférer à la surface de l'iris (*rubéose irienne*) et conduire à un *glaucome néovasculaire* particulièrement grave pour l'avenir visuel de l'œil atteint.

Au niveau de la macula, l'accumulation de liquide en provenance du : plasma sanguin, sérum ? aboutit à la constitution d'un **œdème maculaire**.

L'œdème peut s'accompagner d' **exsudats** qui sont secondaires à une diffusion de lipides à travers la paroi des microanévrismes et des segments capillaires dilatés, et à leur précipitation dans la rétine. La présence d'un œdème signifie ? un épaissement de la rétine maculaire ; au bout d'un certain temps, la distention du tissu rétinien maculaire épaissi par l'œdème provoque des lésions des cellules visuelles , et une baisse de la vue.

GAUDRIC

Commentaire: qui sont des accumulations de dépôts lipidiques dans la rétine autour des zones d'œdème. Ces lipides proviennent du sang, ils ont traversé la paroi altérée des capillaires dilatés et des microanévrismes et se retrouvent anormalement dans la rétine où ils précipitent.

CLASSIFICATION DE LA RÉTINOPATHIE DIABÉTIQUE		
Pas de RD		} ± ŒDÈME
RD non proliférante	minime	
	modérée	
	sévère	
MACULAIRE		
RD proliférante	débutante	
	modérée	
	sévère	
	compliquée	

PHOTOS

QUELS SONT LES SYMPTÔMES DE LA RÉTINOPATHIE DIABÉTIQUE ?

La rétinopathie diabétique peut rester silencieuse tout au long de son évolution. Les symptômes qu'elle entraîne surviennent tardivement et sont causés par ses complications . Il peut s'agir d'une baisse visuelle progressive dans un œil ou dans les deux, provoquée par l'œdème maculaire , ou bien d'une baisse de la vue brutale , le plus souvent unilatérale, due à une hémorragie intravitréenne compliquant une

rétinopathie diabétique proliférante. Dans tous les cas, la baisse visuelle est indolore.

Mais le diagnostic de rétinopathie diabétique devrait être fait avant ce stade grâce au dépistage et à la surveillance ophtalmologique régulière.

COMMENT SE FAIT LE DIAGNOSTIC DE LA RÉTINOPATHIE DIABÉTIQUE ?

Le dépistage de la rétinopathie diabétique se fait par un examen ophtalmologique simple, comportant une mesure de l'acuité visuelle , puis par un examen des yeux à la lampe à fente , sorte de microscope qui permet d'observer l'intérieur des yeux. L'examen du fond d'œil est toujours précédé d'une mesure de la tension oculaire (dépistage du glaucome) et de l'examen du cristallin (recherche d'une cataracte) .

PHOTO LAF

L'examen du fond d'œil se fait après dilatation des pupilles, à l'aide de lentilles optiques qui permettent de voir la rétine; on utilise soit des lentilles optiques tenues devant l'œil sans contact avec lui , soit des lentilles posées sur l'œil. Dans ce cas, on instille un collyre anesthésique pour anesthésier la cornée avant la pose de la lentille. Cet examen du n'est pas douloureux, mais seulement éblouissant. Il comprend l'examen de la rétine centrale (notamment de la macula) et l'examen de la rétine périphérique. **L'examen du fond d'œil permet de voir s'il existe ou non une rétinopathie**

GAUDRIC

Commentaire: On n'a pas introduit jusque là la notion de pôle postérieur

diabétique , et d'en évaluer la gravité . Il peut être complété, si besoin, par une angiographie rétinienne ,mais celle-ci n'est pas systématique , et n'est pas nécessaire tant que le fond d'œil est normal.

LA DILATATION PUPILLAIRE

La dilatation des pupilles est indispensable pour réaliser un examen complet de la rétine. Elle est également nécessaire pour réaliser un angiographie ou un traitement par laser de la rétine.

Elle est obtenue en 20 à 30 minutes environ, après 2 à 3 instillations de collyres mydriatiques dans les deux yeux , . Une bonne dilatation pupillaire est souvent plus longue à obtenir chez les patients diabétiques que chez les non diabétiques.

La dilatation pupillaire dure de 1 à 3 heures ; elle est responsable d'une vision floue pendant cette période , et d'une certaine sensibilité à la lumière. Il est donc recommandé de se faire accompagner , et surtout de ne pas conduire tant que dure le trouble visuel.

L'ANGIOGRAPHIE RETINIENNE A LA FLUORESCÉINE

L'angiographie à la fluorescéine est un complément à l'examen du fond d'œil .

Elle précise le degré de gravité de la rétinopathie diabétique, notamment en montrant l'étendue de l'ischémie rétinienne. **Elle ne doit pas être demandée pratiquée ? à titre systématique** ; elle sera seulement réalisée

lorsque votre ophtalmologiste la jugera nécessaire. Elle doit être réalisée avec précaution en cas d'antécédents allergiques sérieux ? .

L'angiographie à la fluorescéine consiste à injecter , par voie veineuse dans le pli du coude, 5 ml de fluorescéine à 10% , puis à observer et photographier grâce à des filtres appropriés le passage de ce colorant dans les vaisseaux de la rétine. L'examen dure environ 15 minutes.

L'injection de fluorescéine peut s'accompagner rarement de nausées ; elle est responsable d'une coloration jaune de la peau et des urines pendant plusieurs heures.

RYTHME DE SURVEILLANCE DU DIABÉTIQUE

Un examen du fond d'œil doit être réalisé dès la découverte du diabète. En effet, chez certains diabétiques, notamment ceux traités par comprimés, la date réelle du début de la maladie est souvent inconnue, et l'examen ophtalmologique initial peut déjà découvrir une rétinopathie diabétique plus ou moins évoluée.

Il doit être ensuite répété tous les ans, ou plus fréquemment s'il existe une rétinopathie diabétique déjà évoluée à la découverte du diabète

Il existe en outre des périodes au cours de la vie du diabétique pendant lesquelles le risque d'une évolution rapide de la rétinopathie diabétique rend nécessaire une surveillance ophtalmologique renforcée:

Chez les diabétiques jeunes (?)

- La puberté et l'adolescence constituent une période à haut risque d'évolution rapide de la rétinopathie diabétique, et justifient une surveillance ophtalmologique renforcée .

- La grossesse expose à un risque d'aggravation de la rétinopathie diabétique. Il est nécessaire d'examiner le fond d'œil avant la grossesse si celle-ci est programmée, et en tout cas en début de grossesse. En l'absence de rétinopathie diabétique, une surveillance trimestrielle doit être réalisée. S'il existe une rétinopathie diabétique en début de grossesse, une surveillance du fond d'œil mensuelle est nécessaire. Des angiographies peuvent être réalisées au cours de la grossesse si elles sont indiquées.

Chez tous les diabétiques (?)

- Une équibration rapide de la glycémie , notamment lors de la mise sous pompe à insuline ou lors de l'intensification du traitement par insuline peut entraîner une aggravation de la rétinopathie diabétique, et nécessite une surveillance attentive du fond d'œil .

- La chirurgie de la cataracte chez les patients ayant une rétinopathie diabétique, expose à un risque d'aggravation de la rétinopathie diabétique. Elle doit être encadrée par une surveillance soigneuse du fond d'œil et prolongée pendant une année après l'intervention.

TRAITEMENT DE LA RÉTINOPATHIE DIABÉTIQUE

1/ **Le meilleur traitement de la rétinopathie diabétique est le bon équilibre du diabète.** Il a en effet été montré par des études menées aux USA et en Grande Bretagne, que l'équilibration stricte et prolongée de la glycémie permettait de réduire le risque d'apparition de la rétinopathie diabétique ainsi que sa progression.

La tension artérielle doit être également parfaitement ? équilibrée au mieux

GAUDRIC

Commentaire: Oublions la perfection ...

. Une étude récente a en effet montré que le maintien d'une pression artérielle strictement inférieure à 150 / 85 mmHg permettait de réduire la progression de la rétinopathie diabétique.

GAUDRIC

Commentaire: ou : dont la maxima est inférieure à 15 et la minima inférieure à 8,5 etc ... pour parler comme les gens ?

2/ Traitement par **photocoagulation au laser**

Ce traitement peut être réalisé dans deux circonstances , d'une part pour empêcher la survenue de néovaisseaux ou pour traiter la rétinopathie diabétique proliférante , d'autre part pour traiter l'œdème maculaire.

EN QUOI CONSISTE LE TRAITEMENT PAR LASER ?:

-Dans la rétinopathie diabétique proliférante, le but de la photocoagulation au laser est de faire disparaître les néovaisseaux . Comme les néovaisseaux se développent en réaction à l'obstruction des vaisseaux de la rétine périphérique, ce sont ces zones de rétine ischémique que la laser va détruire.. C'est ce que l'on appelle la photocoagulation panrétinienne (parce qu'elle détruit des surfaces importantes de rétine) ou PPR. La PPR peut être aussi réalisée *préventivement* au stade où la

rétinopathie diabétique n'est encore que préproliférante avant que n'apparaissent les néovaisseaux.

La PPR est réalisée en 6 à 8 séances, dont l'espacement dépend de la gravité de la rétinopathie diabétique . Ces séances peuvent être espacées de 1 à 6 semaines.

Ce traitement est très efficace. Il a néanmoins quelques inconvénients : la destruction de la rétine périphérique peut conduire à une réduction du champ visuel (mauvaise vision sur les côtés), ou être responsable d'une mauvaise vision nocturne.

De plus, le traitement par laser peut entraîner une baisse de la vue transitoire. Cette baisse visuelle est le plus souvent modérée liée à l'aggravation d'un œdème maculaire; elle se corrige en général dans les semaines à mois qui suivent la fin de la PPR.

- Dans le traitement de l'œdème maculaire, la photocoagulation au laser a pour but de détruire les petites anomalies capillaires rétiniennes responsables des diffusions et de l'œdème maculaire . Les impacts de laser sont dans ce cas appliqué au pôle postérieur, dans la région maculaire.

Il est efficace pour réduire l'œdème maculaire et stabiliser la vision; il peut être parfois responsable de scotomes , c'est à dire de taches perçues par le patient au niveau des cicatrices de laser.

COMMENT SE DERoule UNE SÉANCE DE LASER ?:

Le traitement par laser est réalisé en ambulatoire en consultation ?, une séance de laser durant environ 15 minutes. Il nécessite une dilatation pupillaire préalable de l'œil à traiter.

Le patient est assis devant une lampe à fente spéciale, qui conduit également le rayon laser, le menton appuyé sur une mentonnière et le front calé contre une barre d'appui. La cornée de l'œil à traiter est anesthésiée grâce à l'instillation d'un collyre anesthésique, puis une lentille d'examen du fond d'œil est placée sur l'œil.

Les impacts de laser sont appliqués sur la rétine à travers cette lentille de contact par le médecin qui focalise chaque impact de laser sur la zone à traiter.

Le traitement par laser est un peu éblouissant. La douleur ressentie est très variable d'un patient à l'autre; elle peut être prévenue par la prise de comprimés antalgiques avant la séance de laser.

GAUDRIC

Commentaire: je dirais : il est rare que le patient ressent une douleur. Si c'était le cas, elle pourrait etc ...

Le traitement par laser est le seul traitement dont on dispose actuellement pour traiter la rétinopathie diabétique. Mais on peut espérer que dans un proche avenir, des traitements médicamenteux puissent être proposés pour remplacer le laser et éviter ses effets indésirables.

PHOTOS LAF LASER + PHOTO CICATRICES LASER

3/ TRAITEMENT CHIRURGICAL

Lorsqu'il existe une hémorragie intravitréenne importante ou un décollement de la rétine, il n'est plus possible de traiter la rétinopathie diabétique par laser. Il faut alors réaliser une opération chirurgicale, la vitrectomie. Elle a pour but d'enlever le sang qui est dans l'œil, d'enlever

les néovaisseaux , de recoller la rétine s'il y a lieu ,et de réaliser la photocoagulation panrétinienne pendant l'intervention chirurgicale. .

EN CONCLUSION

La rétinopathie diabétique est grave si elle est négligée. Mais, le diagnostic précoce de ses stades initiaux, grâce à la surveillance ophtalmologique régulière tout au long de la vie du diabétique doit permettre d'éviter l'évolution vers des complications graves .

Le traitement par laser permet d'empêcher les complications de la rétinopathie diabétique proliférante et de stabiliser la baisse visuelle liée à l'œdème maculaire.

Enfin, le meilleur traitement de la rétinopathie diabétique est préventif: un bon équilibre du diabète et de la tension artérielle permettent de diminuer le risque d'apparition de la rétinopathie diabétique et de ralentir sa progression .