Vascularites rétiniennes non infectieuses

DU Imagerie et Pathologies rétiniennes

11 septembre 2023

Dr Adélaïde Toutée, Dr Emilien Faudi, Dr Terrada, Dr Sarah Mrejen, Pr Michel Paques, Pr Bahram Bodaghi
DU organisé par Dr Couturier, Pr Tadayoni, Pr J Sahel, Pr Michel Paques, Pr Alain Gaudric
adelaide.toutee@aphp.fr

Vascularites rétiniennes

Infectieuses

Maladies virales
- **Herpès virus** (HSV, VZV, CMV, EBV)
- autres : VIH, HTLV1, West Nile …

Maladies bactériennes
- **Tuberculose**
- **Syphilis**
- **Lyme**
- **Bartonella**
- Whipple
- Rickettsiose, brucellose, leptospirose

Maladies parasitaires
- **Toxoplasmose**
- Toxocarose
- autre

Non Infectieuses

Maladies Ophtalmologiques

- Maladie de Eales
- Choriorétinopathie Birdshot
- Syndrome IRVAN
- Pars planite
- Ophtalmie sympathique
- Choroïdite multifocale

→ Vascularite rétinienne idiopathique

Maladies Systémiques

- **Maladie de Behçet**
- **Sarcoïdose**
- **Sclérose en plaques**

- Susac
- MICI
- HLA B27
- Vascularites, Lupus, SAPL

Importance de l'imagerie multimodale dans la CAT

Artères

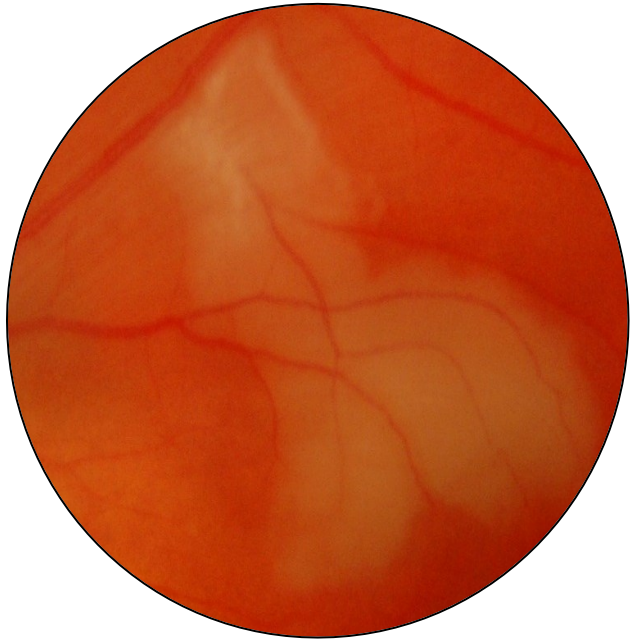

Veines

Capillaires rétiniens

Vascularites rétiniennes

- Diffusion angiographique
- Vasculites cicatricielles

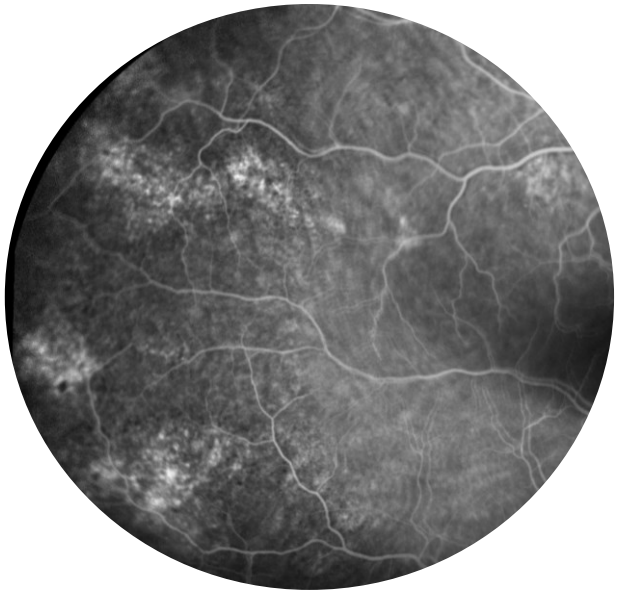

Vascularites rétiniennes

Oedème maculaire

Non perfusion rétinienne

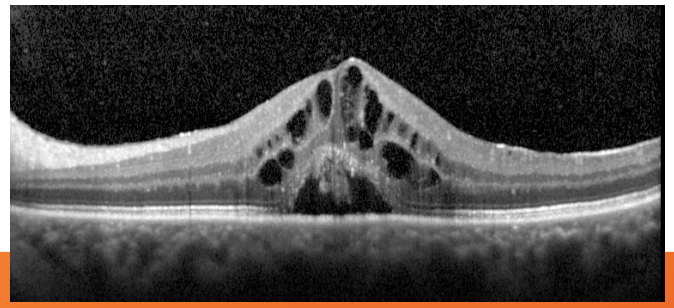

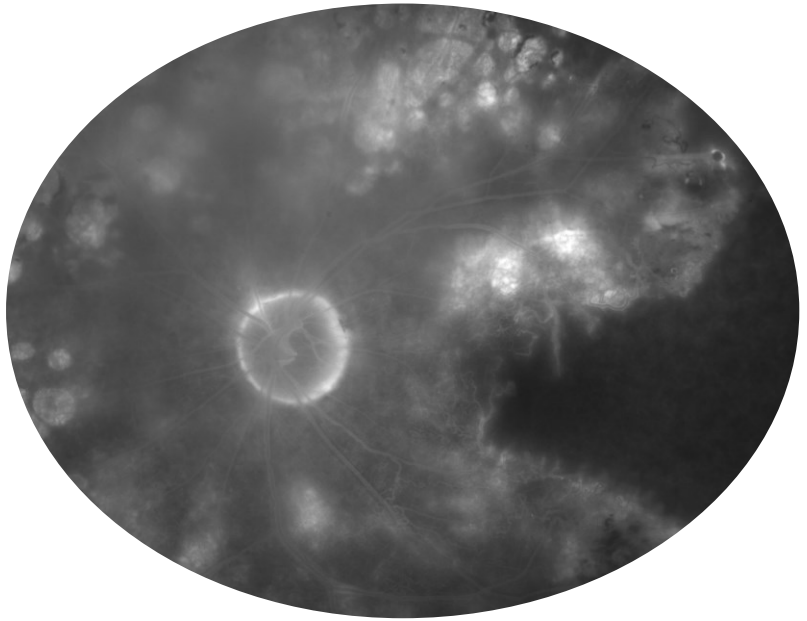

Orientation étiologique

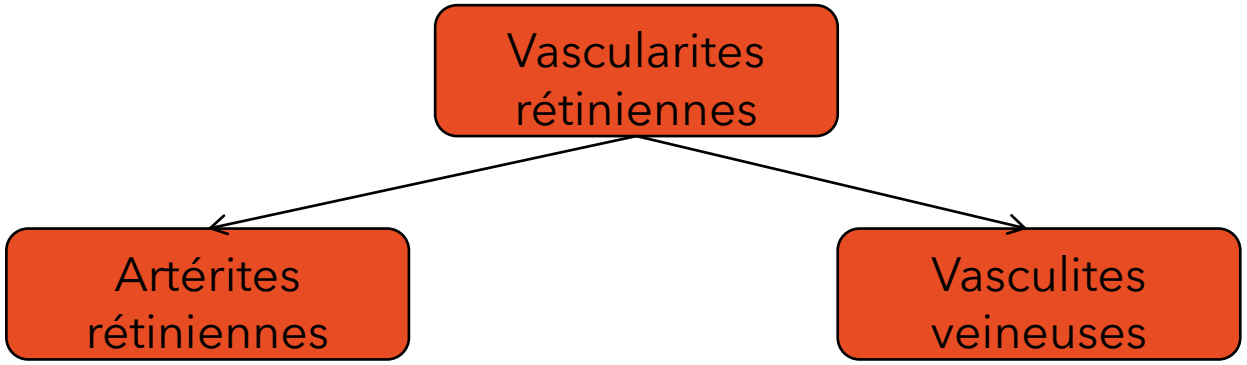

-Infections
- -Groupe herpès (ARN..)
- -Lyme, syphilis
- -Tuberculose

-Maladie de système
- -Behçet
- -Connectivites
- -Angéites nécrosantes
- -Artérites systémiques

-Ectasies artérielles

-Maladies systémiques
- -Sarcoïdose
- -Behçet
- -SEP
- -Collagénose

-Maladies oculaires
- -BRC
- -Pars planite

-Infections, tuberculose

Principales étiologies en fonction des atteintes rétiniennes

Fond d'œil	Diagnostic
Veines	Behçet, Sarcoïdose, SEP BK
Artères	Vascularites (GPA, CSS, Takayasu...), Lupus, SAPL, SUSAC, IRVAN Nécrose rétinienne aiguë
Infiltrats rétiniens	Behçet
Foyers rétiniens	Behçet Infections (toxo, HSV, syphilis…)
Ischémies rétiniennes	Behçet>> SEP, sarcoïdose
Occlusions veineuses	Behçet, sarcoïdose BK
Occlusions artérielles	Lupus, vascularites systémiques, SUSAC, toxoplasmose

Bilan

Vascularite rétinienne

Infectieuses

- Terrain, Contage ou ATCD BK
- Clinique
- Sérologies ± PCR Herpes virus, toxoplasmose, TPHA-VDRL, VIH, Lyme, QF ±IDR, hémocultures. (Puis Whipple, Rickettsiose, brucellose….)
- PCA (bactério, mycobactério, viro, parasito)
- **Vitrectomie (Whipple, LNH)**

Non Infectieuses

- Clinique+++
- ECA, BGSA, Calcémie
- HLA B27, HLA A29

AAN, aPL,aB2gp1, ACC, ANCA, cryo, complément

TDM thorax
PL
IRM SNC (BD, BBS, SUSAC, SEP, LNH….)
+/- endoscopies…

TOUJOURS ELIMINER en 1er

- **Etiologie infectieuse+++**
- **Lymphome intra-oculaire et autre processus tumoral**

Vascularite rétinienne non infectieuse

OCULAIRE PURE

1

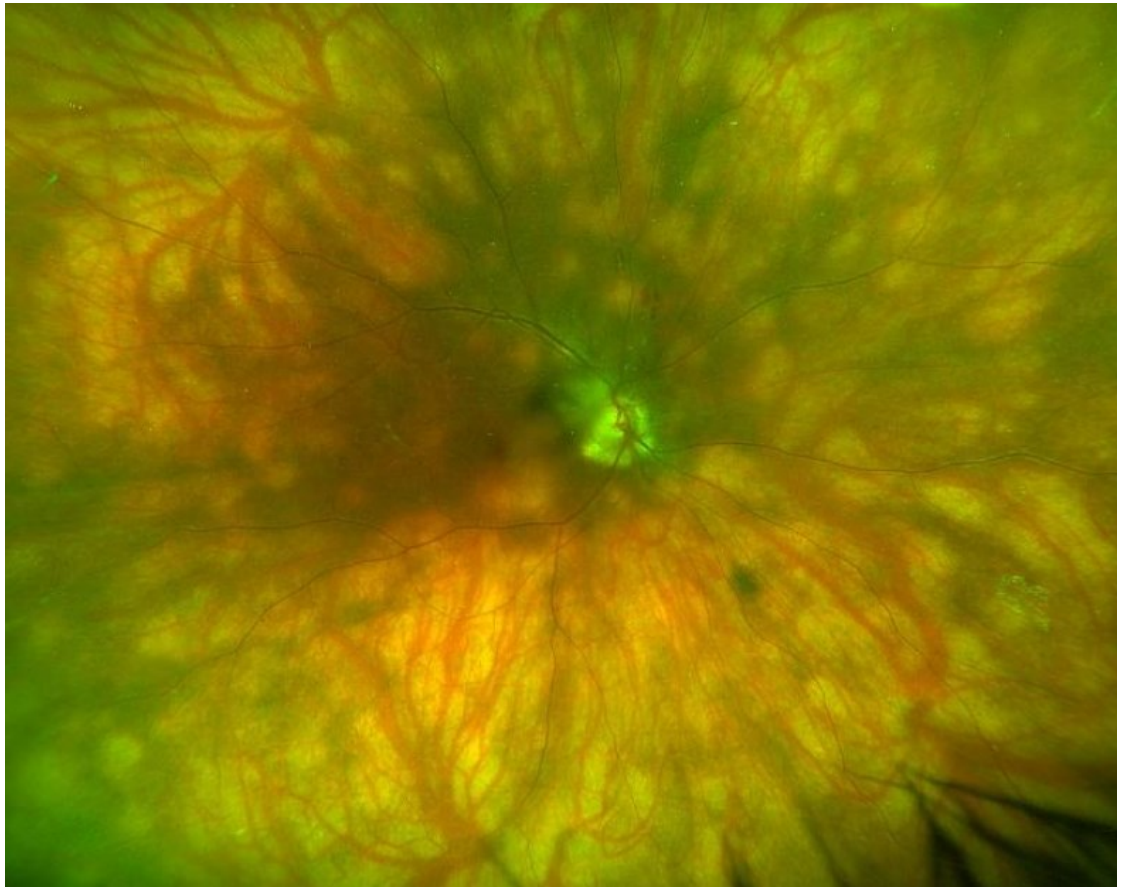

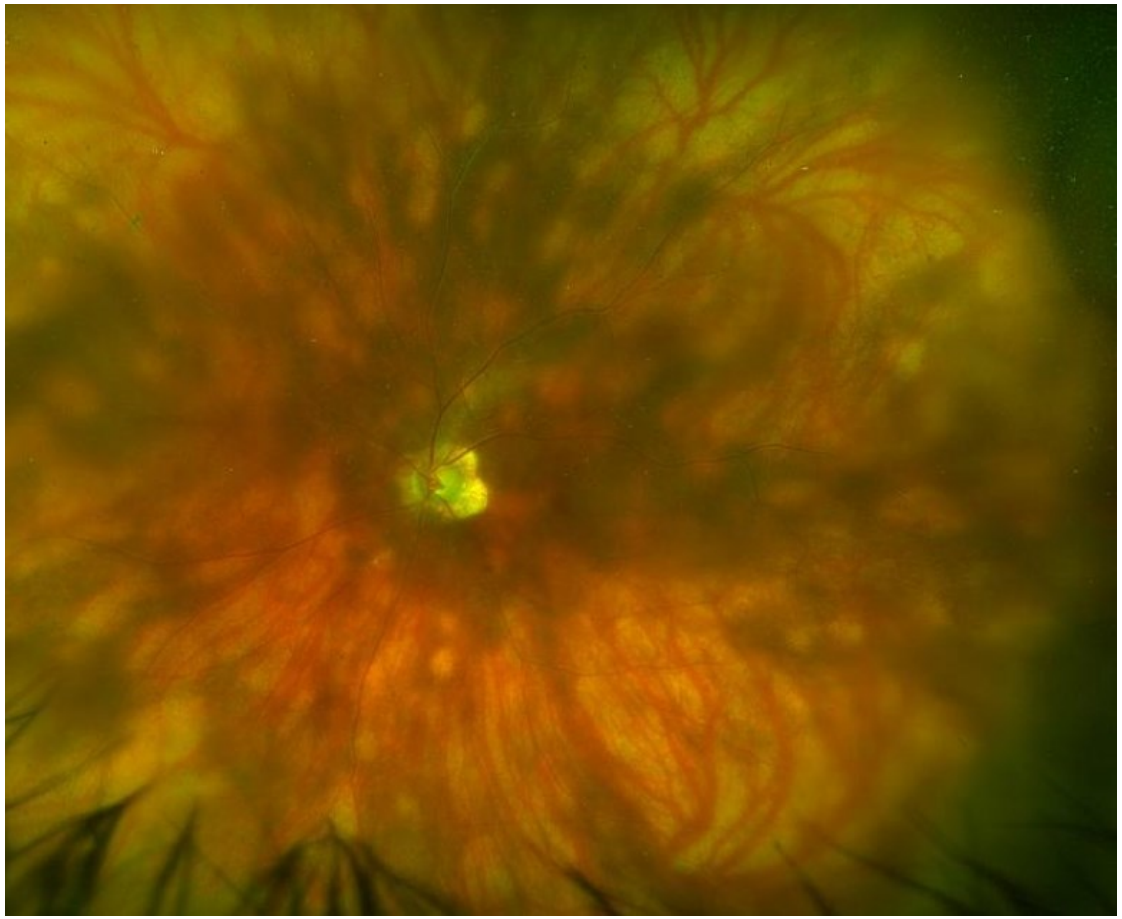

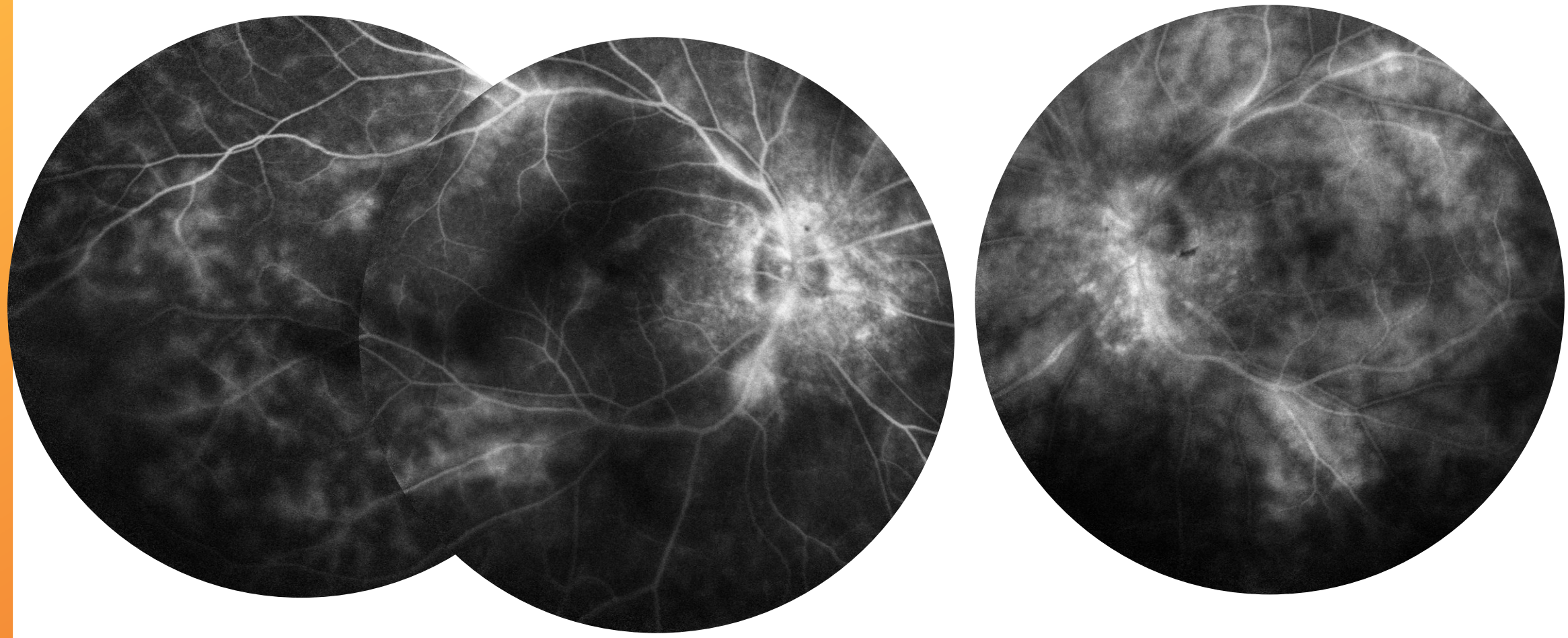

FA: papillite et une vasculite des grands vaisseaux et des petits vaisseaux rétiniens

ICG nombreuses zones hypofluorescentes aux temps intermédiaires
Mieux visibles qu'en FA

HLA A29

Rétinochoroidopathie de Birdshot

- Caucasien, Femme 54,1%
- 35-70 ans
- Très forte corrélation HLA A29+ (95,7%)
- Critères UCLA 2006 :
  - ✓ atteinte ODG, ≥3 lésions choroïdiennes typiques, tyndall vitréen ant ≤+1, hyalite ≤+2
  - ✓ HLA A 29 +, Vascularite rétinienne, Œdème maculaire
  - x Critères d'exclusion : PRC, SIC et autre cause de choroïdite (MAI, infection)

Atteinte indépendante de la rétine et de la choroïde

2

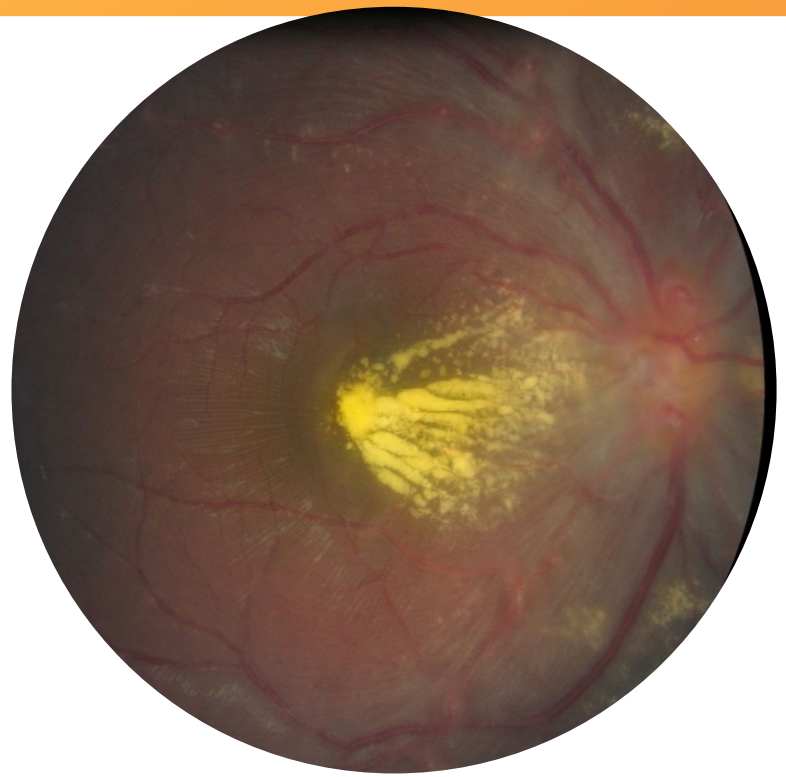

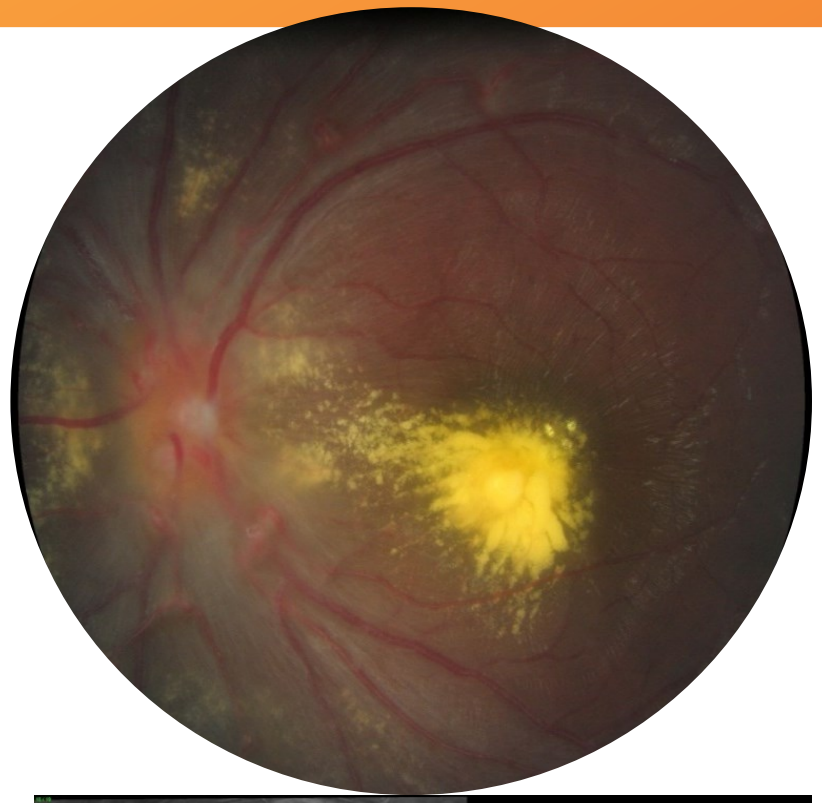

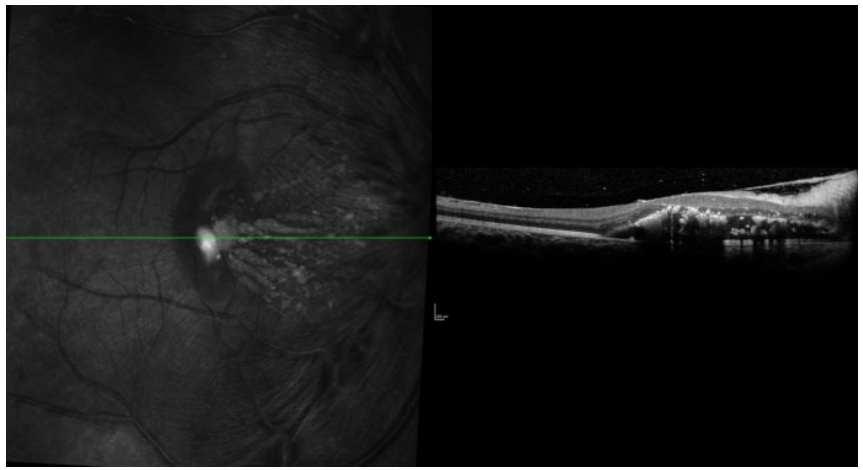

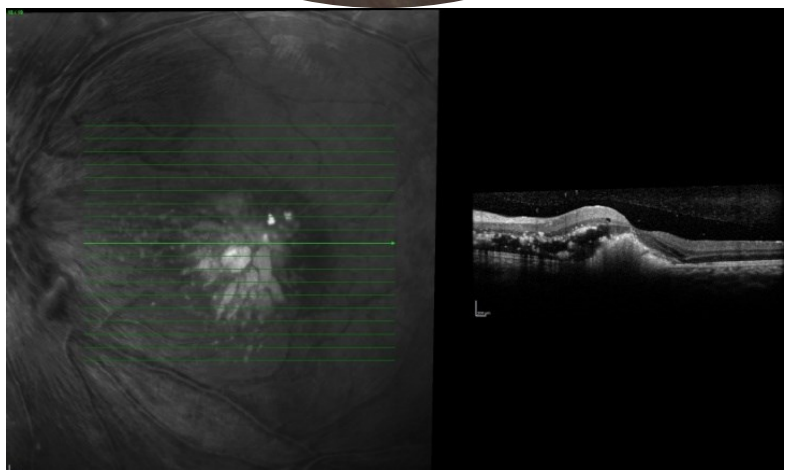

Diapo Pr Bodaghi

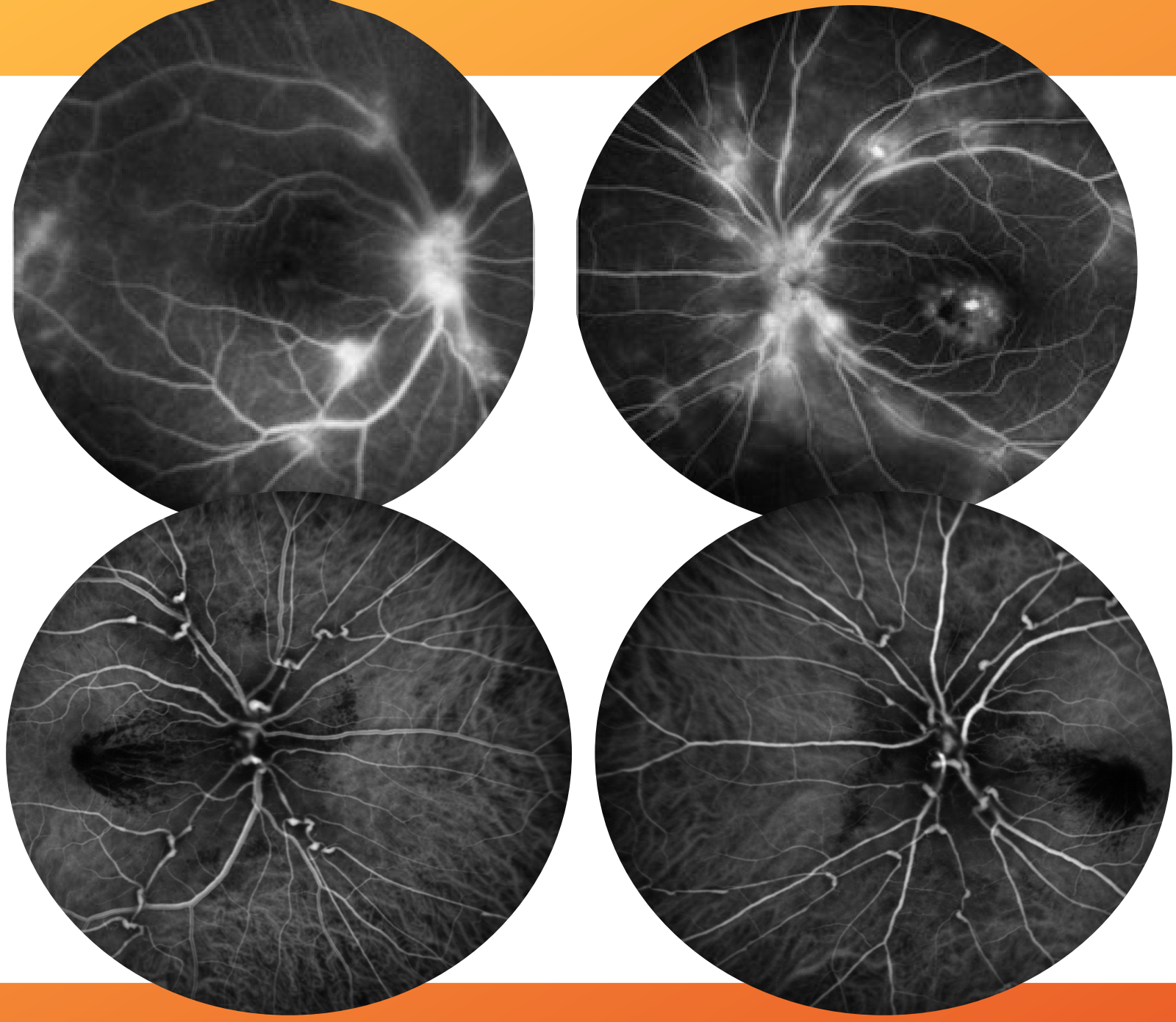

IRVAN

« Idiopathic retinal vasculitis, aneurysms, and neuroretinitis »

Décrit la 1ère fois Kincaid et Schatz 1983

Diapo Pr Bodaghi

IRVAN

Idiopathic retinal vasculitis, aneurysms, and neuroretinitis

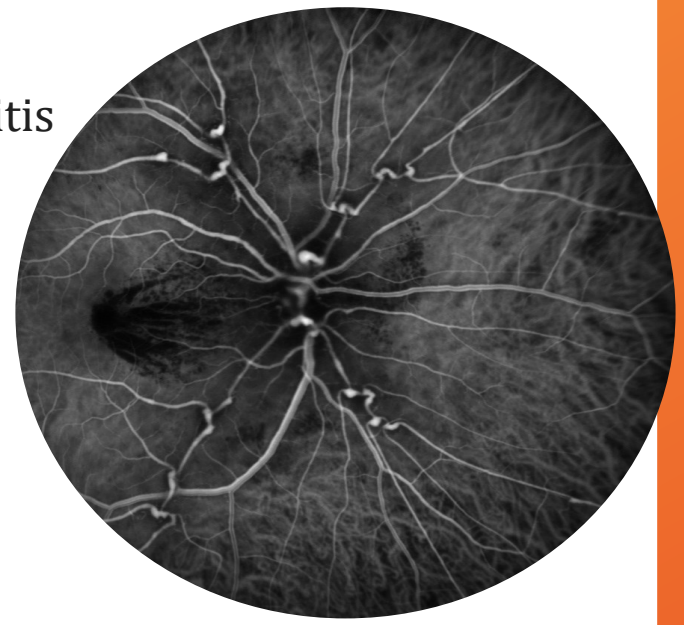

- Femme jeune++
- Idiopathique
- Principalement : - Dilatation anévrysmales multiples
  - Vascularite rétinienne à la bifurcation des artères
  - Neurorétinite
- En 2nd plan: - Trouble perfusion capillaire périphérique
  - Néovascularisation rétinienne
  - Exsudation maculaire

Stade de gravité	
Stade 1	Macroanévrysmes, exsudation, neurorétinite et vascularite rétinienne
Stade 2	Non-perfusion capillaire en FA
Stade 3	Néovascularitation papillaire/rétinienne et/ou HDV
Stade 4	Rubéose irienne
Stade 5	Glaucome néovasculaire

Traitement suivant les cas (pas de consensus):
- Corticoïdes +/- IS
- PPR sur les zones non perfusées+++(➔↓MA)
- IVT anti-VEGF
- V3V+endolaser

Vascularite rétinienne non infectieuse

MALADIE DE SYSTÈME

3

Vascularite veineuse bilatérale non occlusive

SEP

4

Homme
antillais
50 ans

Granulome papillaire +
Vascularite veineuse

SARCOIDOSE

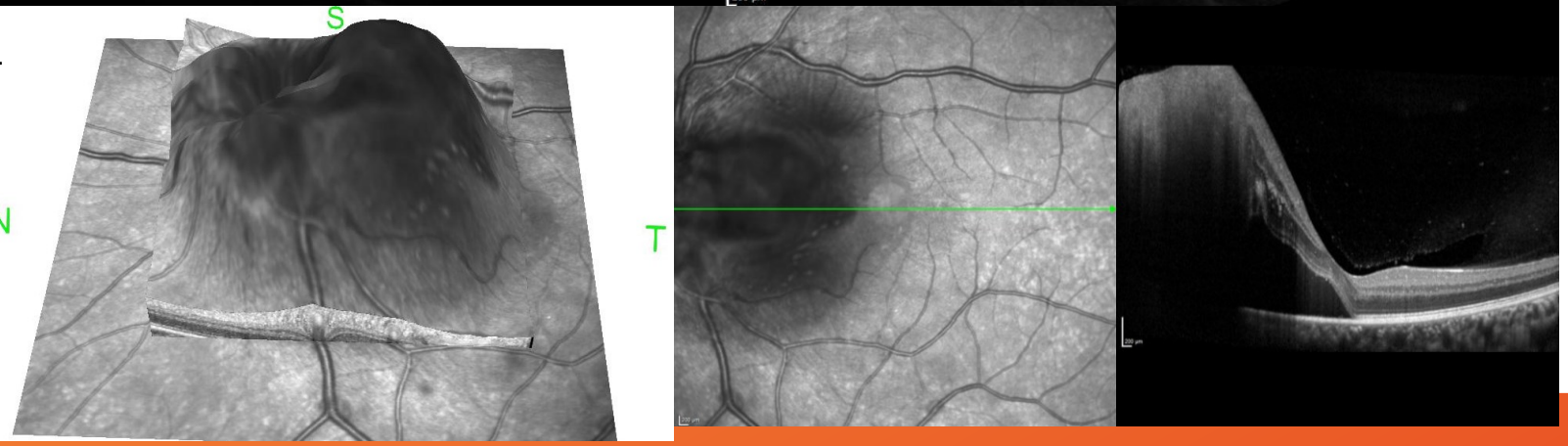

Sarcoidose

Segmental and/or nodular periphlebitis (±cire de bougie)

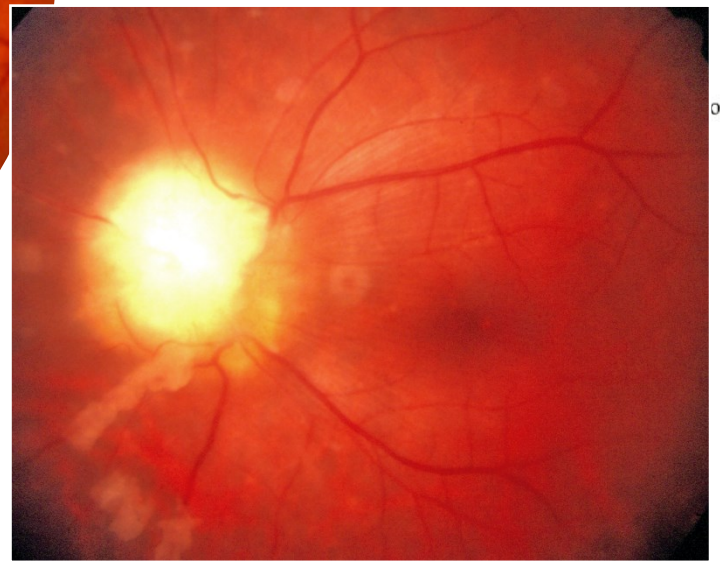

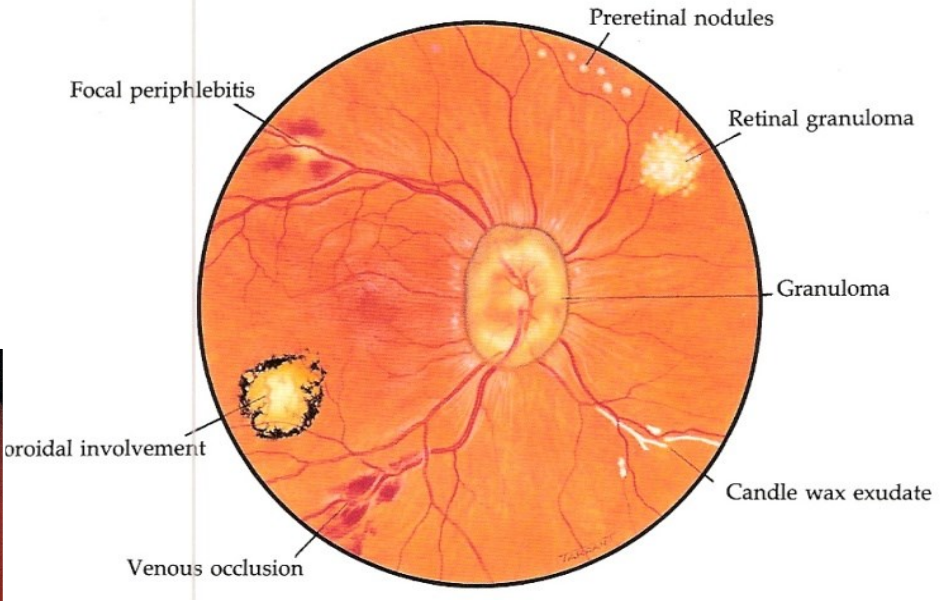

Diapo Pr Bodaghi

5

Homme 45 ans,
Sarcoïdose multiviscérale depuis 10 ans dont atteinte neurologique, traitée par Infliximab.
Sarcoïdose Contrôlée. Pas d'examen ophtalmo depuis des années
AV 9/10 OD et 8/10OG

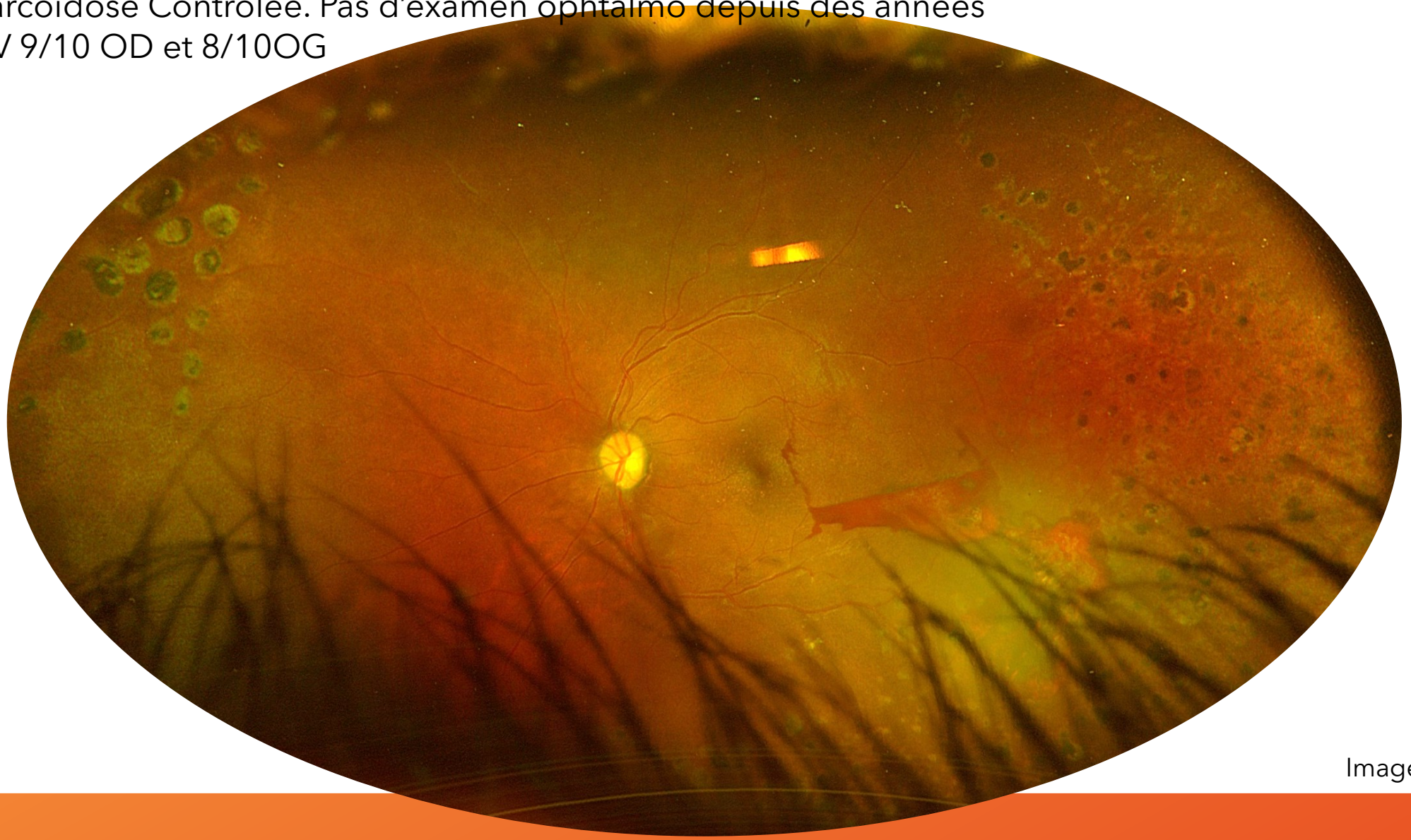

Images Dr Faudi

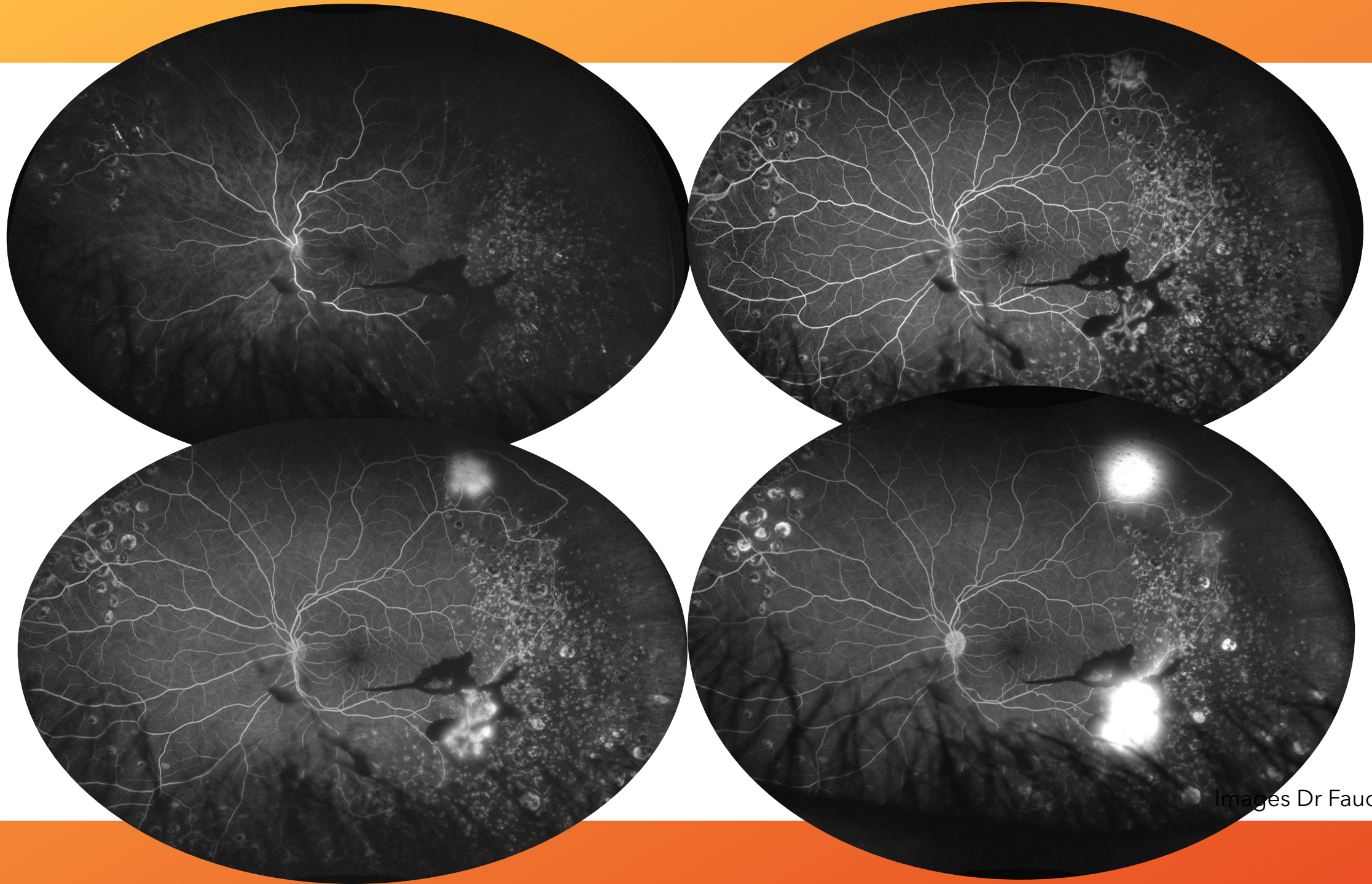

Images Dr Faudi

Images Dr Faudi

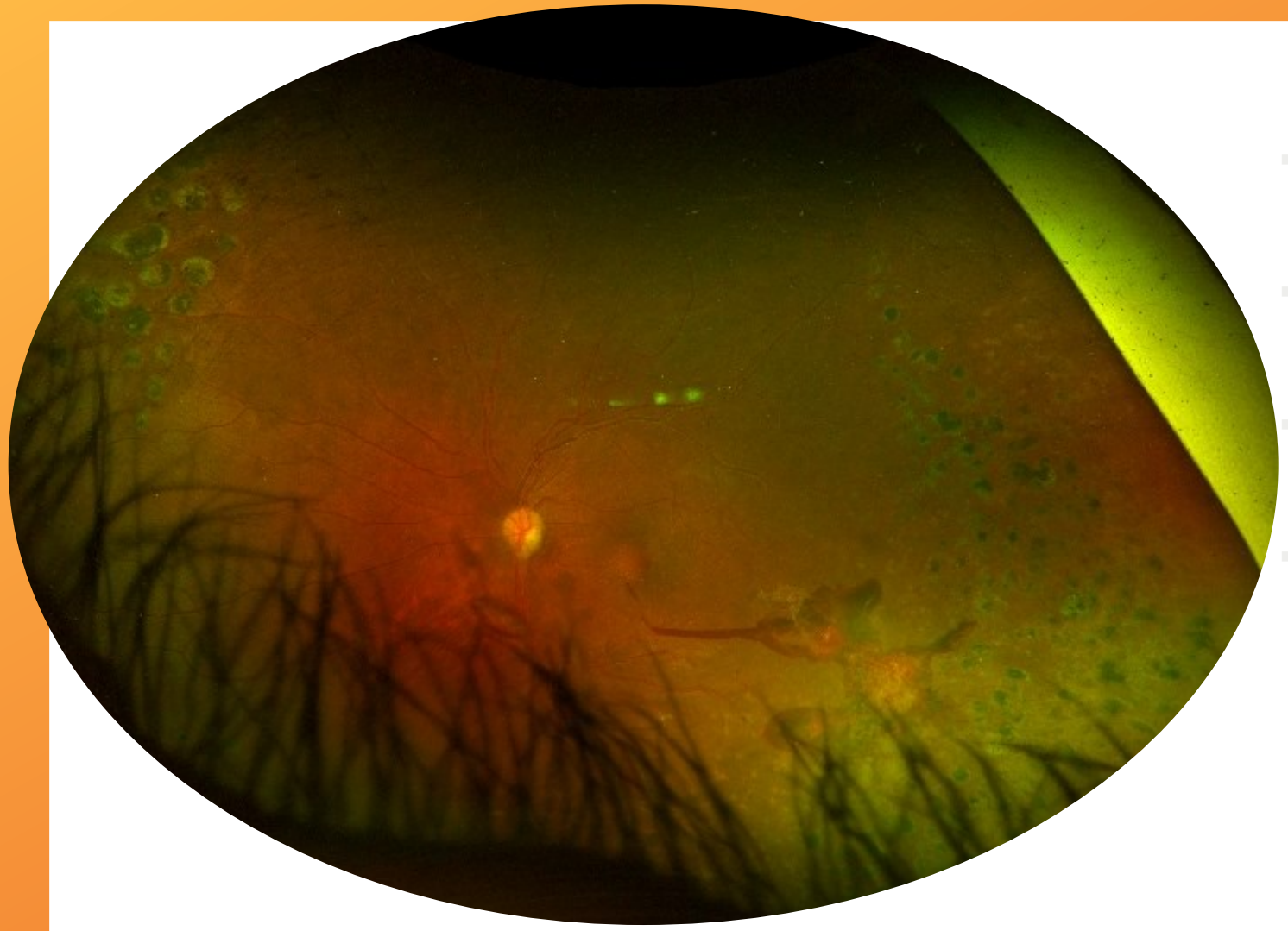

Proliferative Sarcoid Retinopathy +, ++

Jay S. Duker MD, Gary C. Brown MD, J. Arch McNamara MD

- Néovaisseau prérétinien sur ischémie
- Séquelles d'une Vascularite occlusive liée à la sarcoïdose
- Traitement PPR sur territoire d'ischémie
- Diagnostics différentiels éliminés : sténose TSA, drépanocytose

Rétinopathie proliférante sur sarcoidose: liée à l'ischémie rétinienne
➔ néovaisseaux rétinien, péripapillaire voir irien

Duker et al;
Dyer et al, Cureus 2016

Uvéite intermédiaire puis vascularite occlusive sur Maladie de Behçet

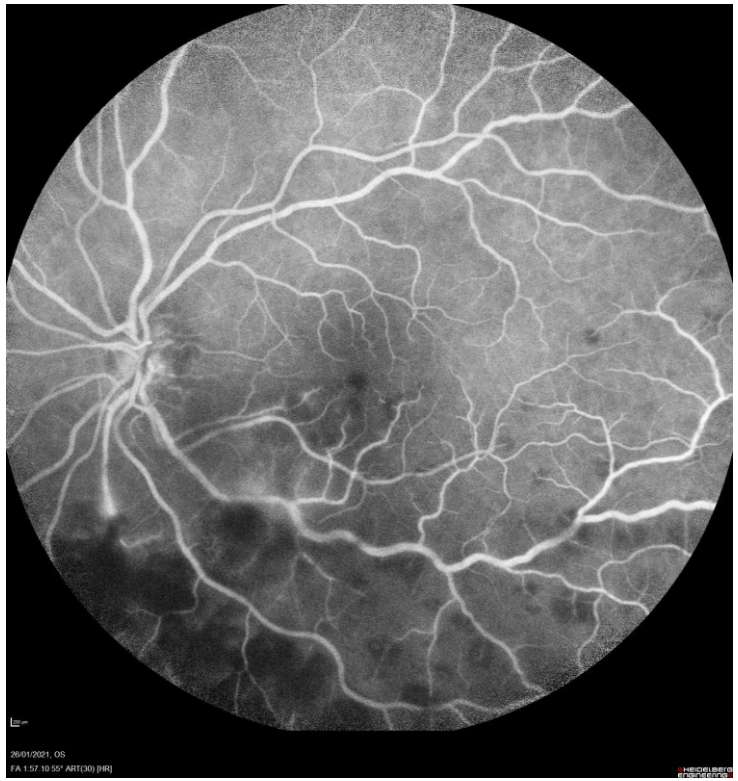

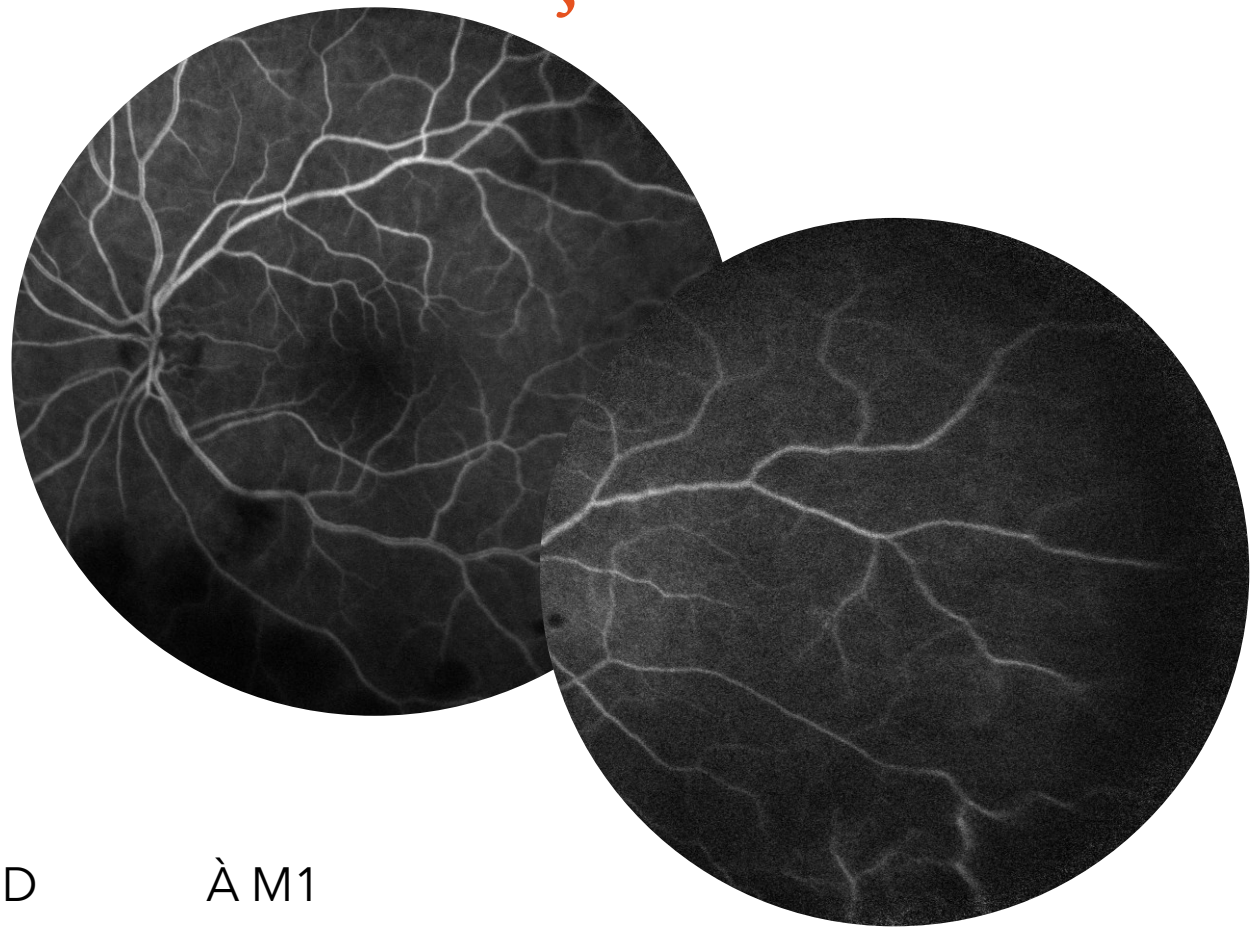

En janvier: vascularite occlusive => Bolus SMD

À M1

Vascularite en optique adaptative



Uvéite intermédiaire, t=0, pas d'occlusion

Janvier vascularite occlusive

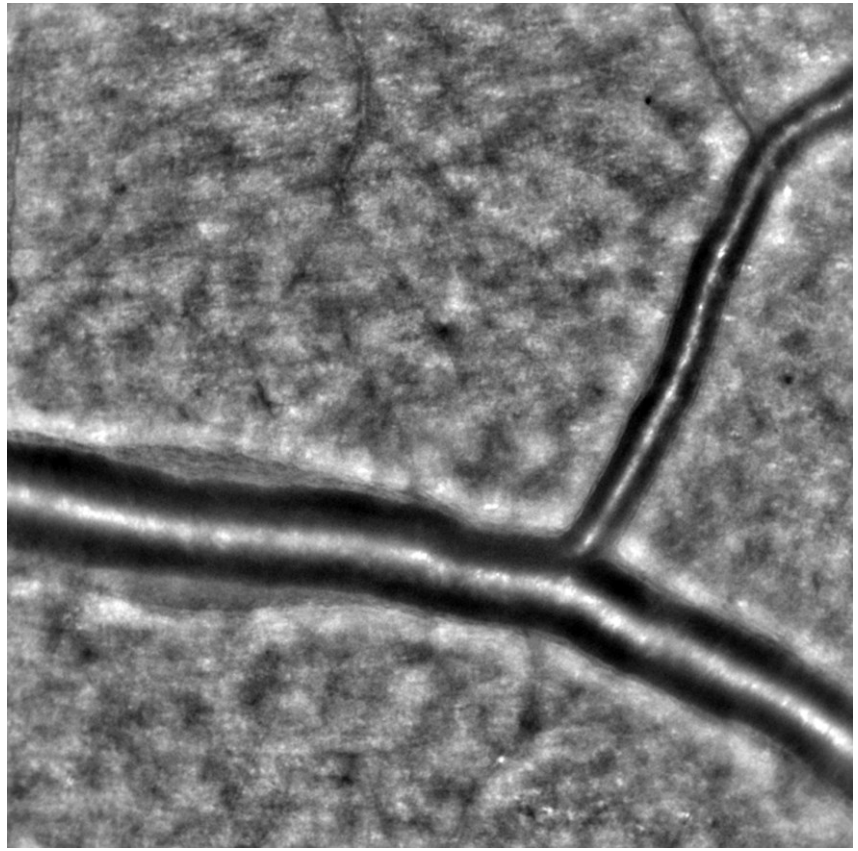

Janvier vascularite occlusive

Images Pr Paques

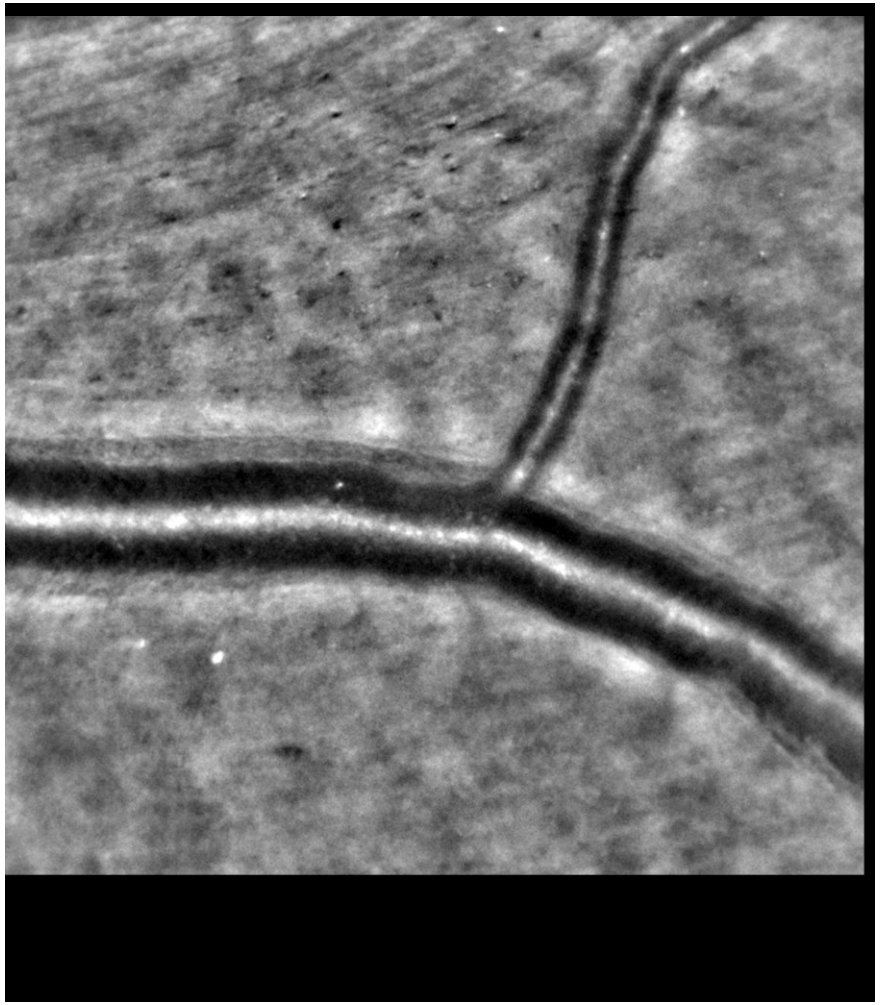



M1 après les bolus

M2 après les bolus

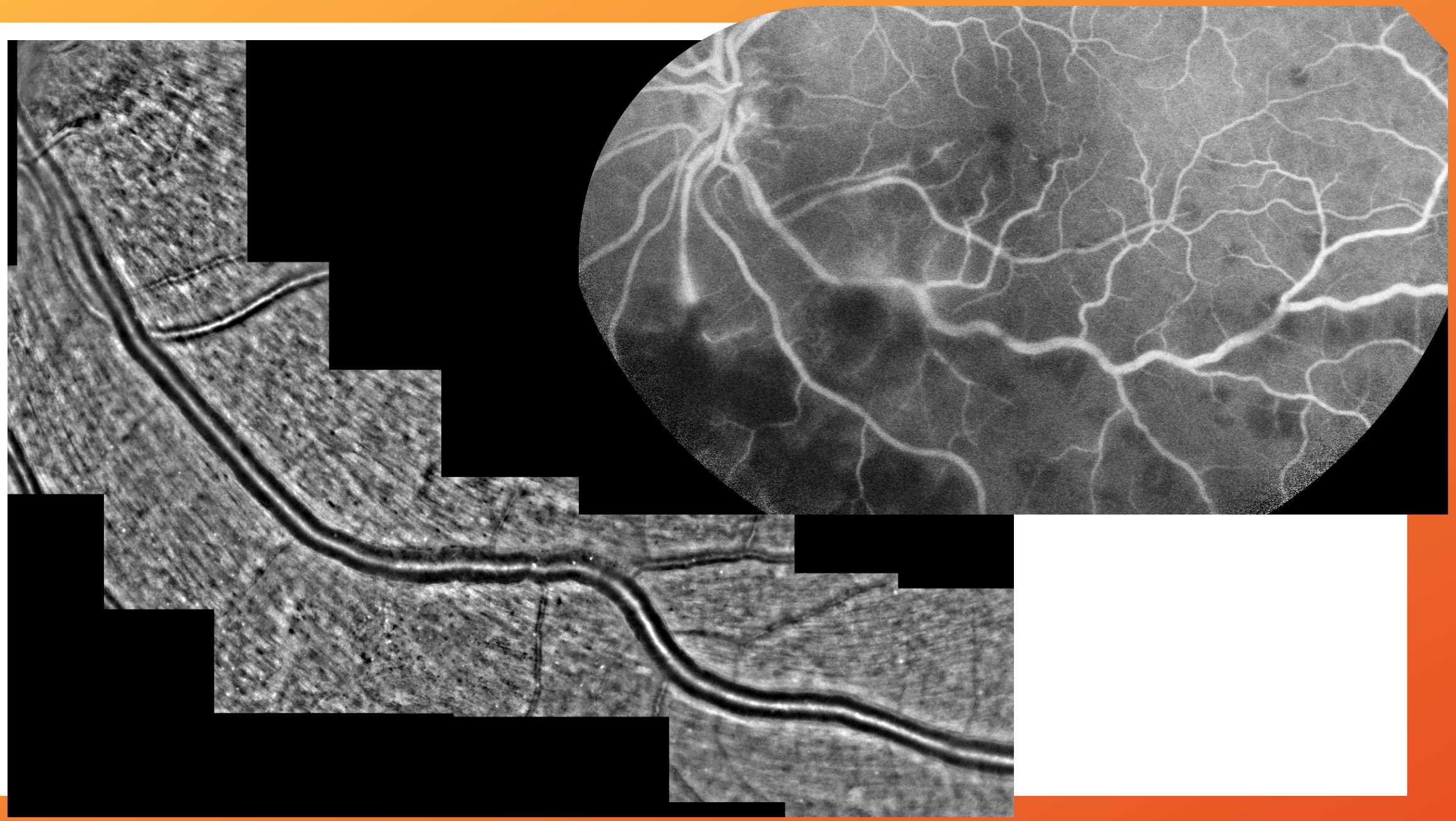

High-Resolution Imaging of Retinal Vasculitis by Flood Illumination Adaptive Optics Ophthalmoscopy: A Follow-up Study

Marie-Hélène Errera, Marthe Laguarrigue, Florence Rossant, Edouard Koch, Céline Chaumette, Christine Fardeau, Mark Westcott, José-Alain Sahel, Bahram Bodaghi, Jonathan Benesty & Michel Paques Ocular Immunology and Inflammation, 2019

Retinal vasculitis was identified by the presence of typical vascular sheathing and/or by foci of fluorescein leakage

N=12

66% corrélation entre l'engainement périvasculaire sur l'OA et la diffusion vasculaire en fluorescéine

58% l'engainement périvasculaire dans des Nouvelles aires non visibles en rétinophoto ou FFA

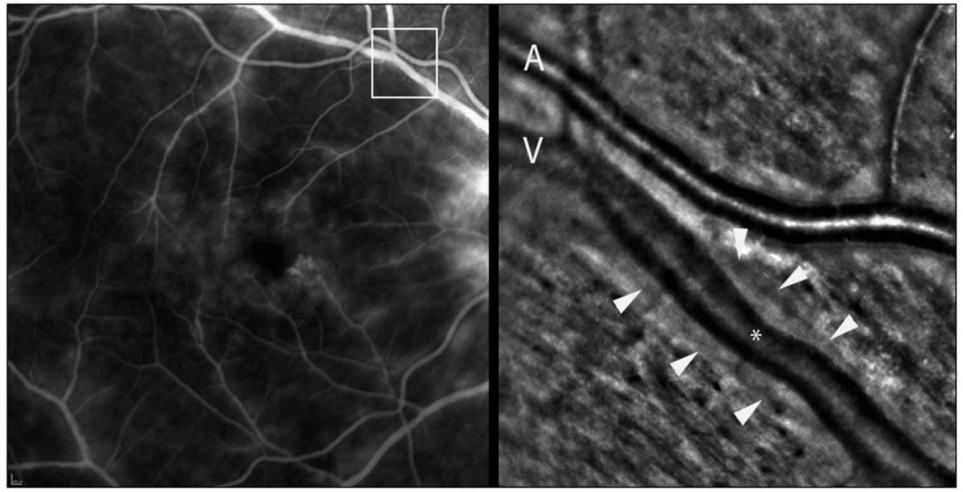

FIGURE 2. Patient 3 (birdshot chorioretinopathy). Left, FA at baseline: note the fluorescein leakage in the area enclosed by the square. Right, AOO imaging showing perivenous sheathing (arrowheads) and focal narrowing (asterisk).

- Un homme de 32 ans consulte pour baisse acuité visuelle brutale œil droit à 1/10
- Présence d'une uvéite antérieure non granulomateuse

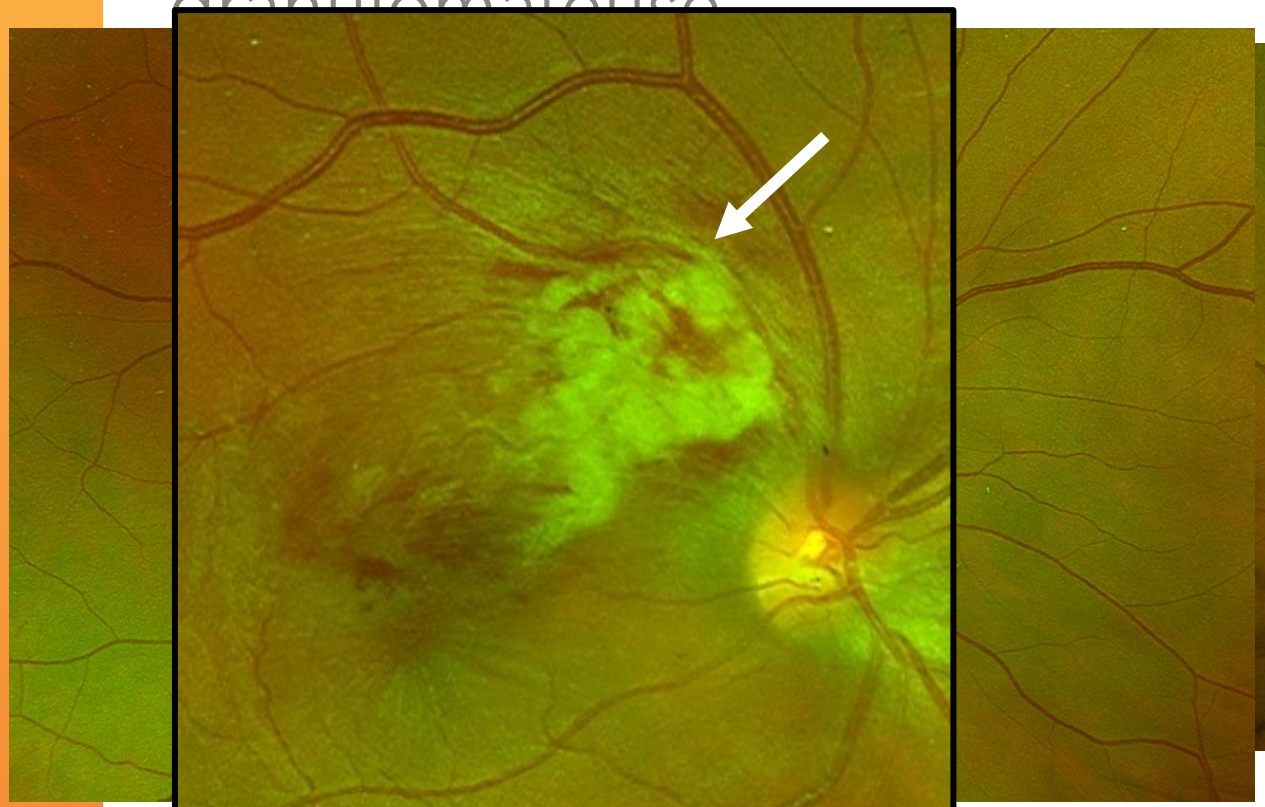

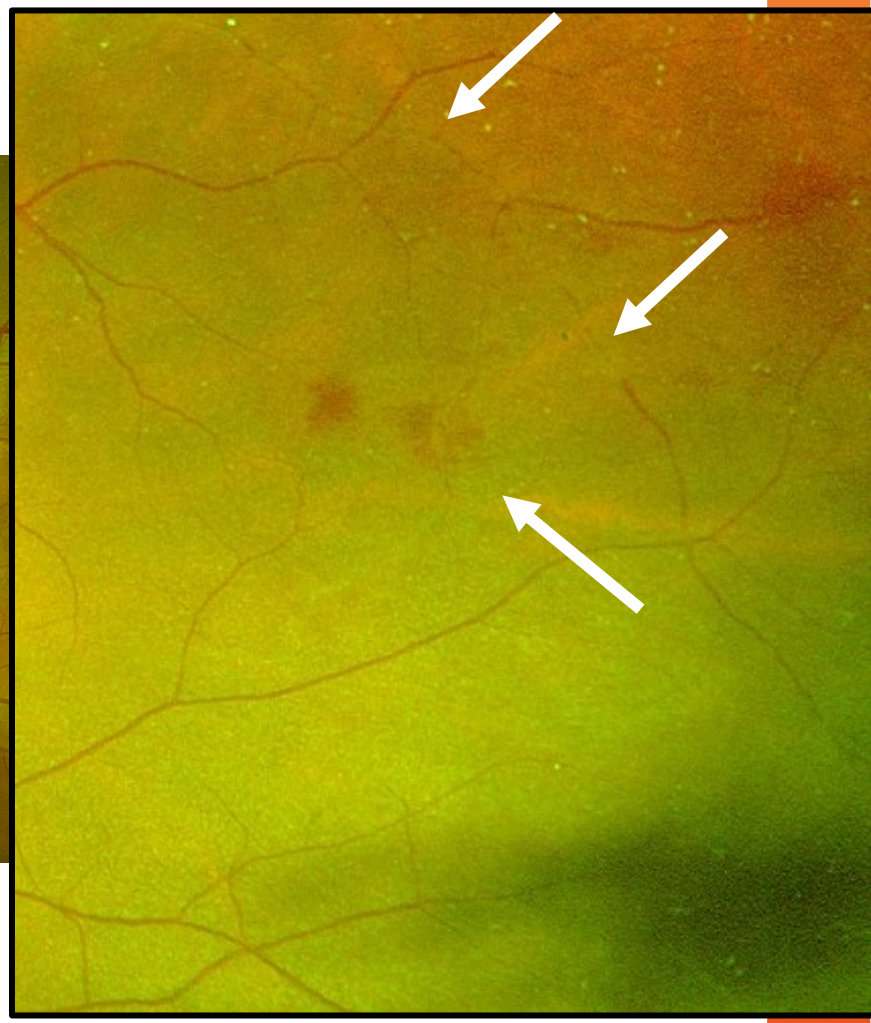

Occlusion d’une veine avec vascularite et atteinte maculaire

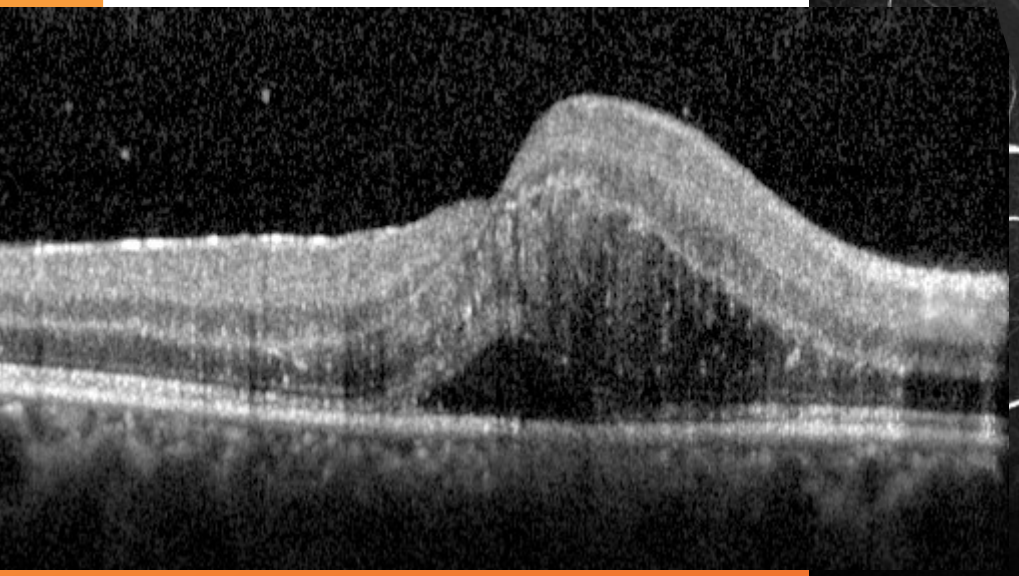

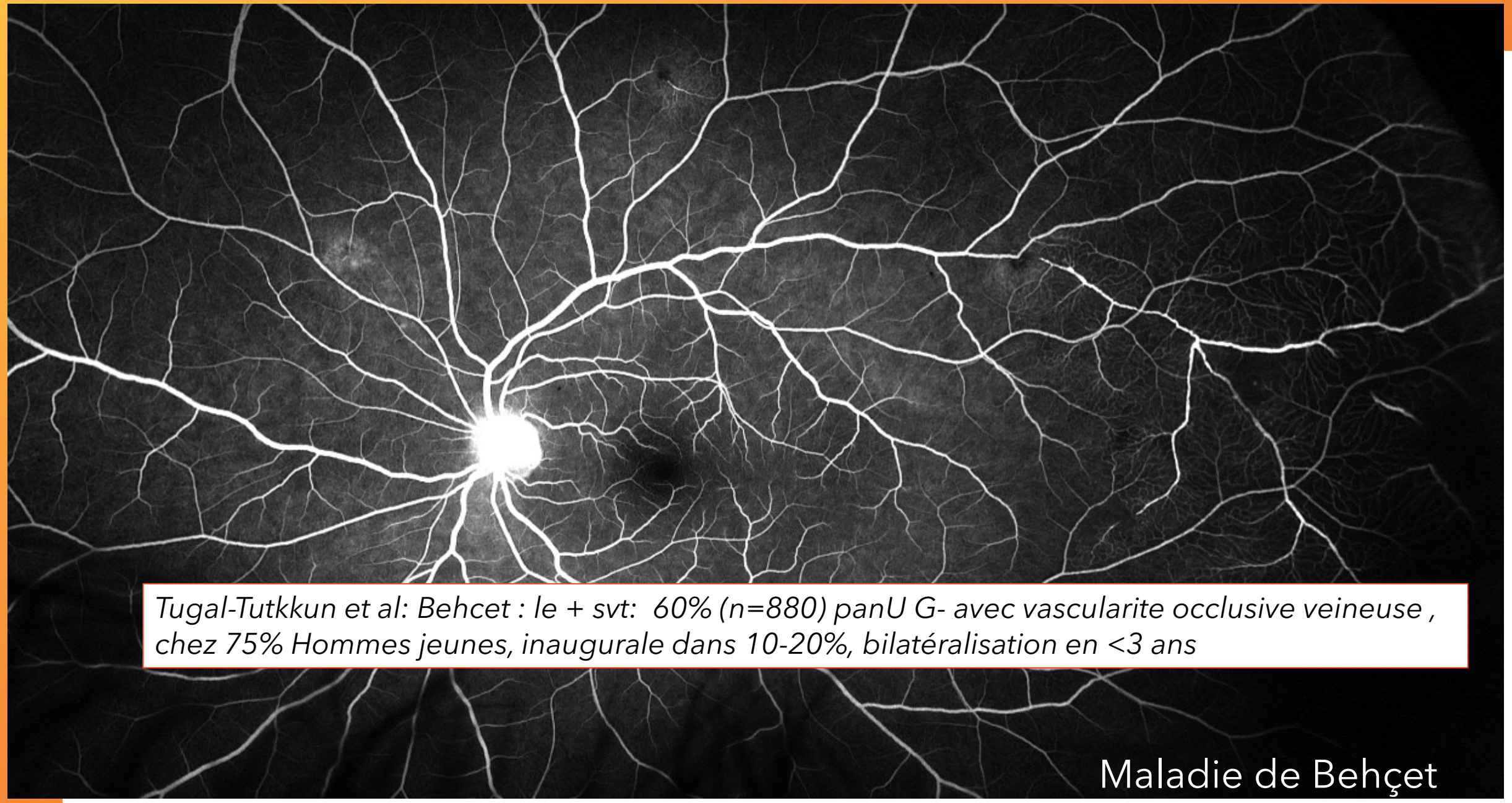

Tugal-Tutkkun et al: Behcet : le + svt: 60% (n=880) panU G- avec vascularite occlusive veineuse , chez 75% Hommes jeunes, inaugurale dans 10-20%, bilatéralisation en <3 ans

Maladie de Behçet

Multiples occlusions de veines rétiniennes et capillaires, irrégularité paroi vasculaire séquellaire en temporal
IRM cérébrale: thrombophlébite de toute la veine jugulaire

Evolution sous traitemen

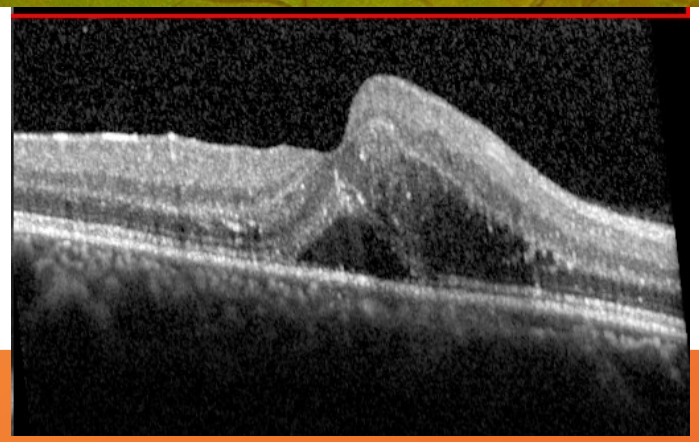

À 1 mois

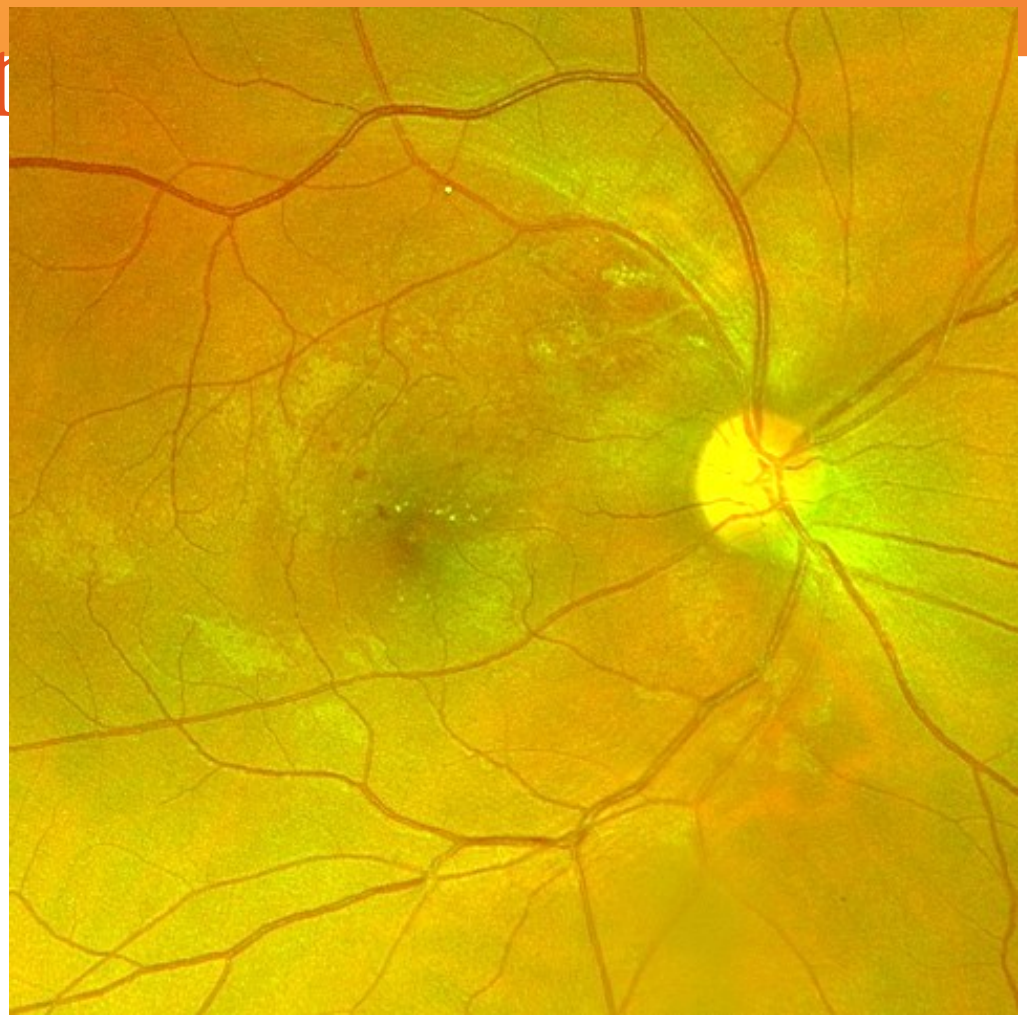

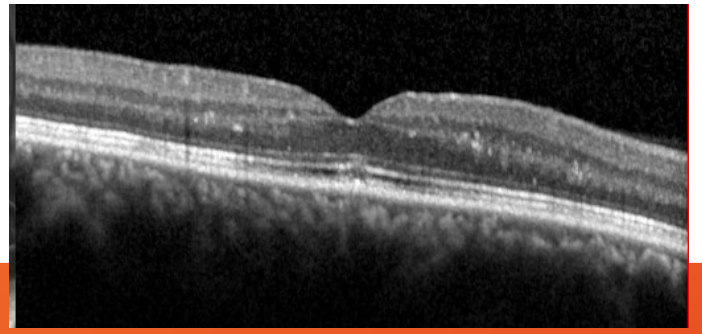

Behçet

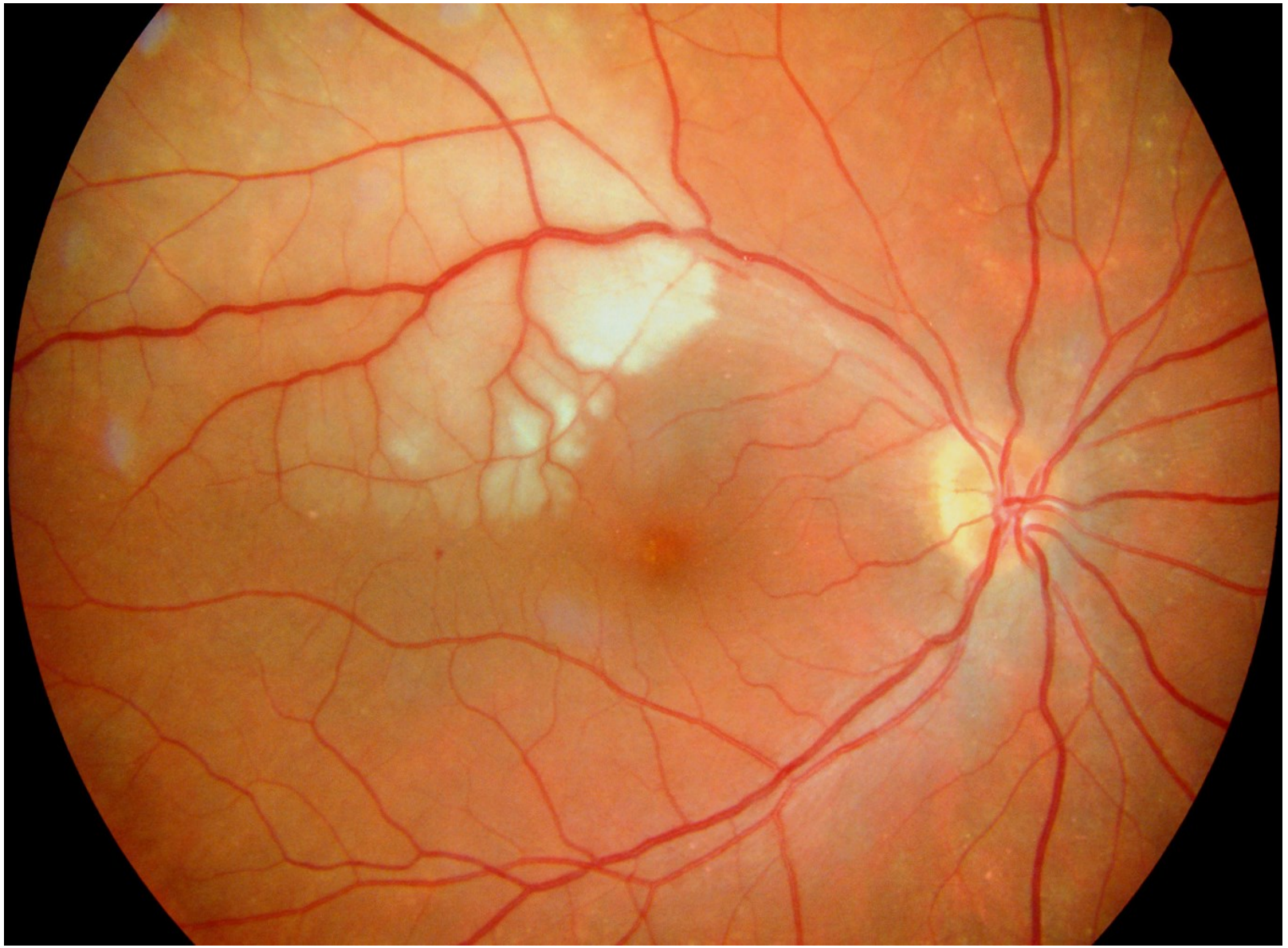

Diapo Pr Bodaghi

Di r Bodaghi

Syndrome de Susac

- Encéphalopathie / surdité-vertiges / occlusions artérielles rétiniennes

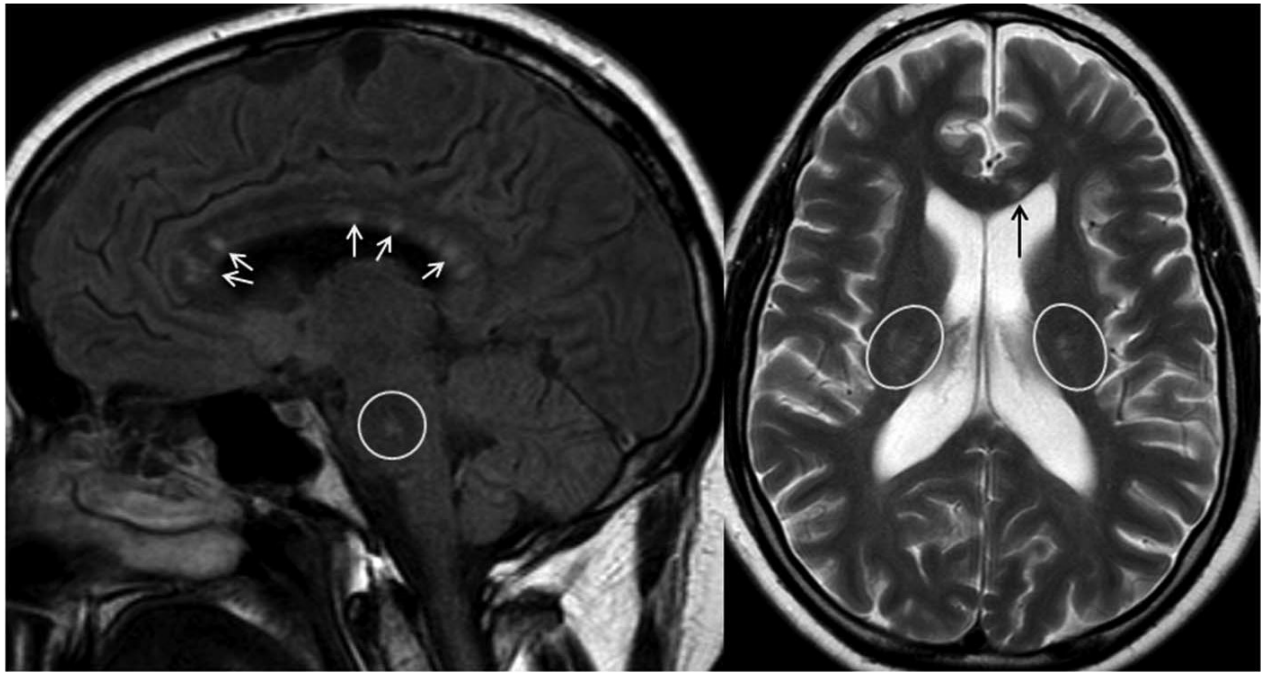

Lésions corps calleux, pont et péri ventriculaire

Hyperfluorescence Art
Occlusions Art

Diapo Pr Bodaghi

8

Femme 35 ans BAV bilatérale sur ischémie maculaire à
Découverte récente d'un lupus cutanéo-articulaire, AAN+

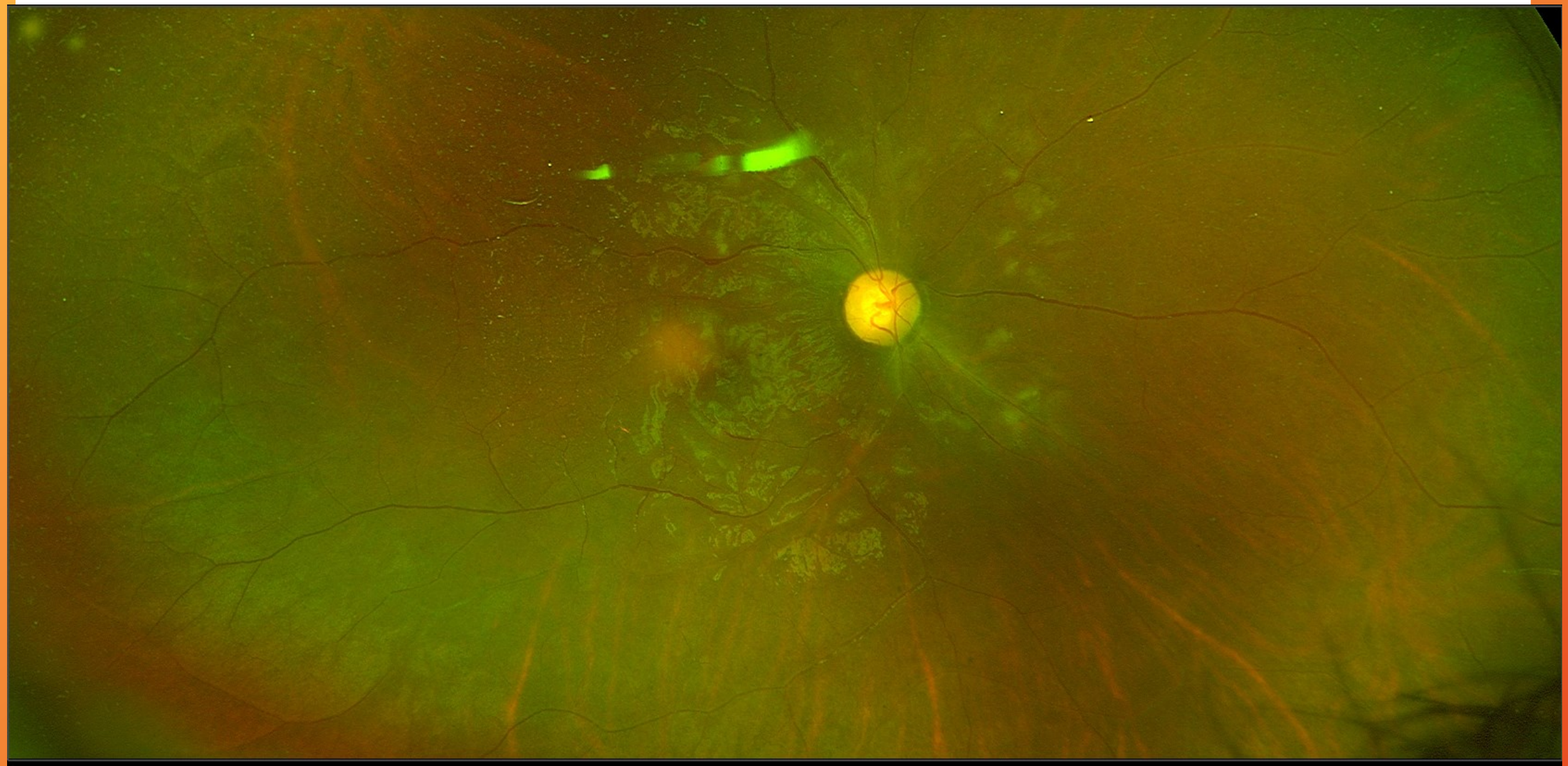

LUPUS

AV 1/10 OD et CLD OG

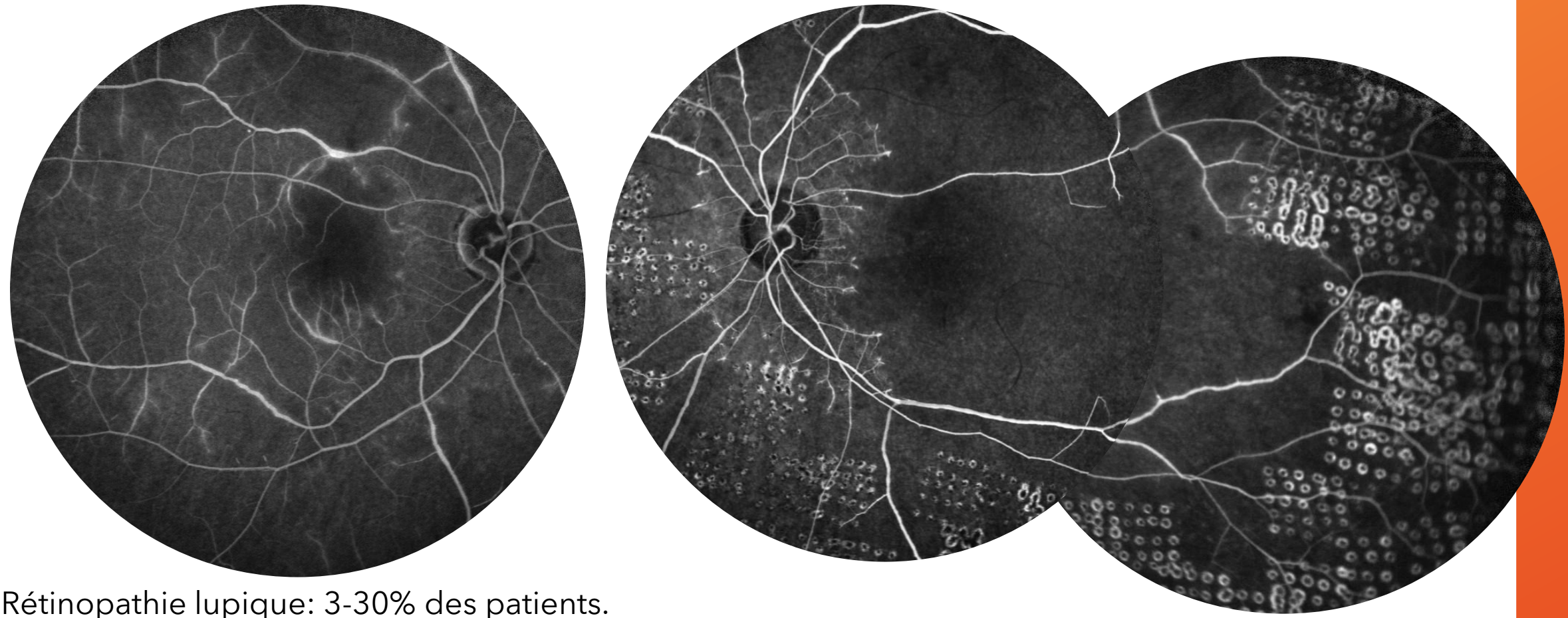

Rétinopathie lupique: 3-30% des patients.
Directement corrélée à l'activité du LED sur le plan général
Pronostic visuel sombre: 80% de BAV profonde dont 5%<1/10 et
40% néovaisseau rétinien voir DR tractionnel

Gaurav Seth et al, Rheumatol Ir

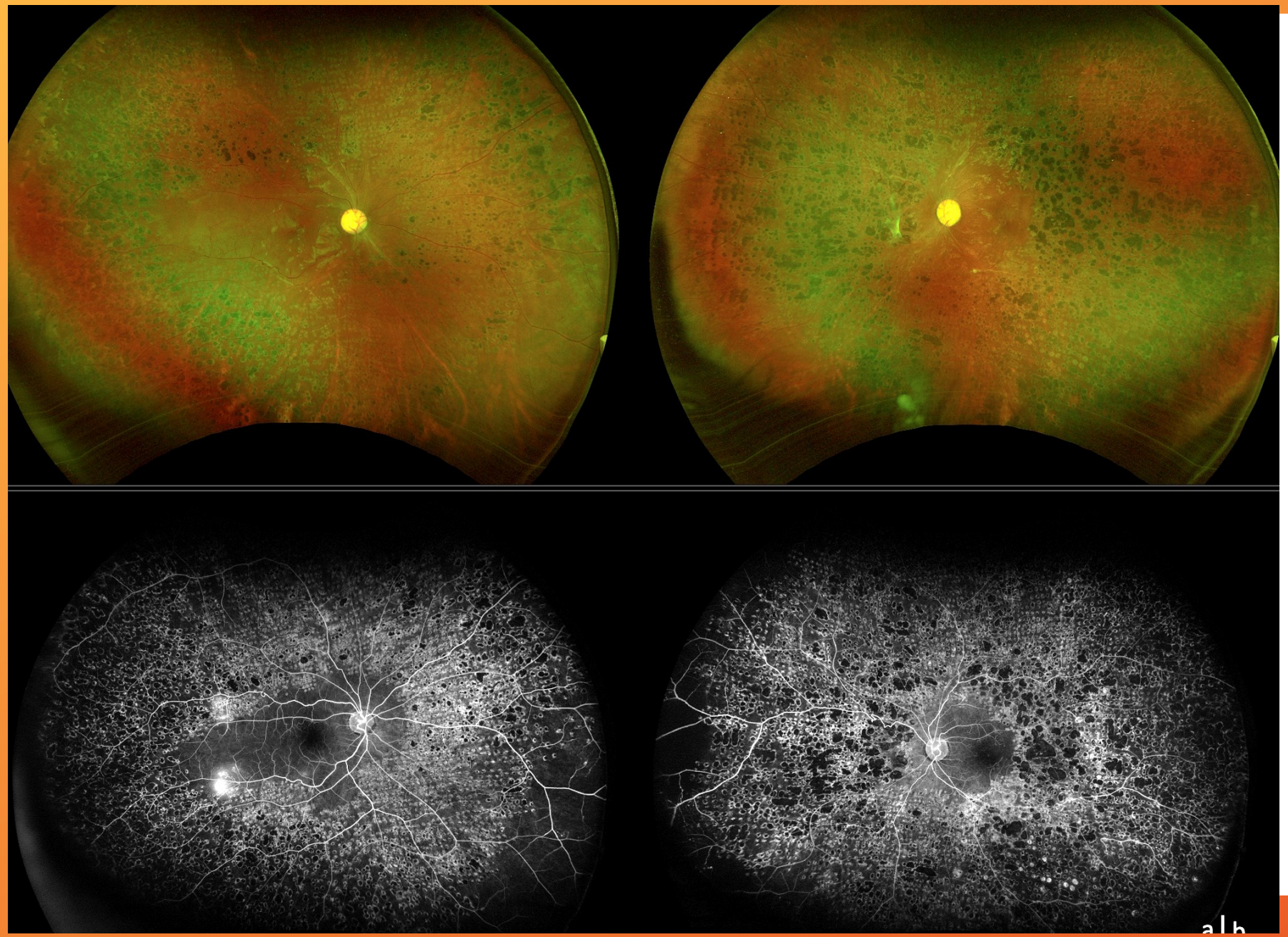

Traitement intense anti-inflammatoire (CT + IS) contre lupus
+ PPR contre ischémie

EVOLUTION

INITIALEMENT

À 4 MOIS

À 6 MOIS

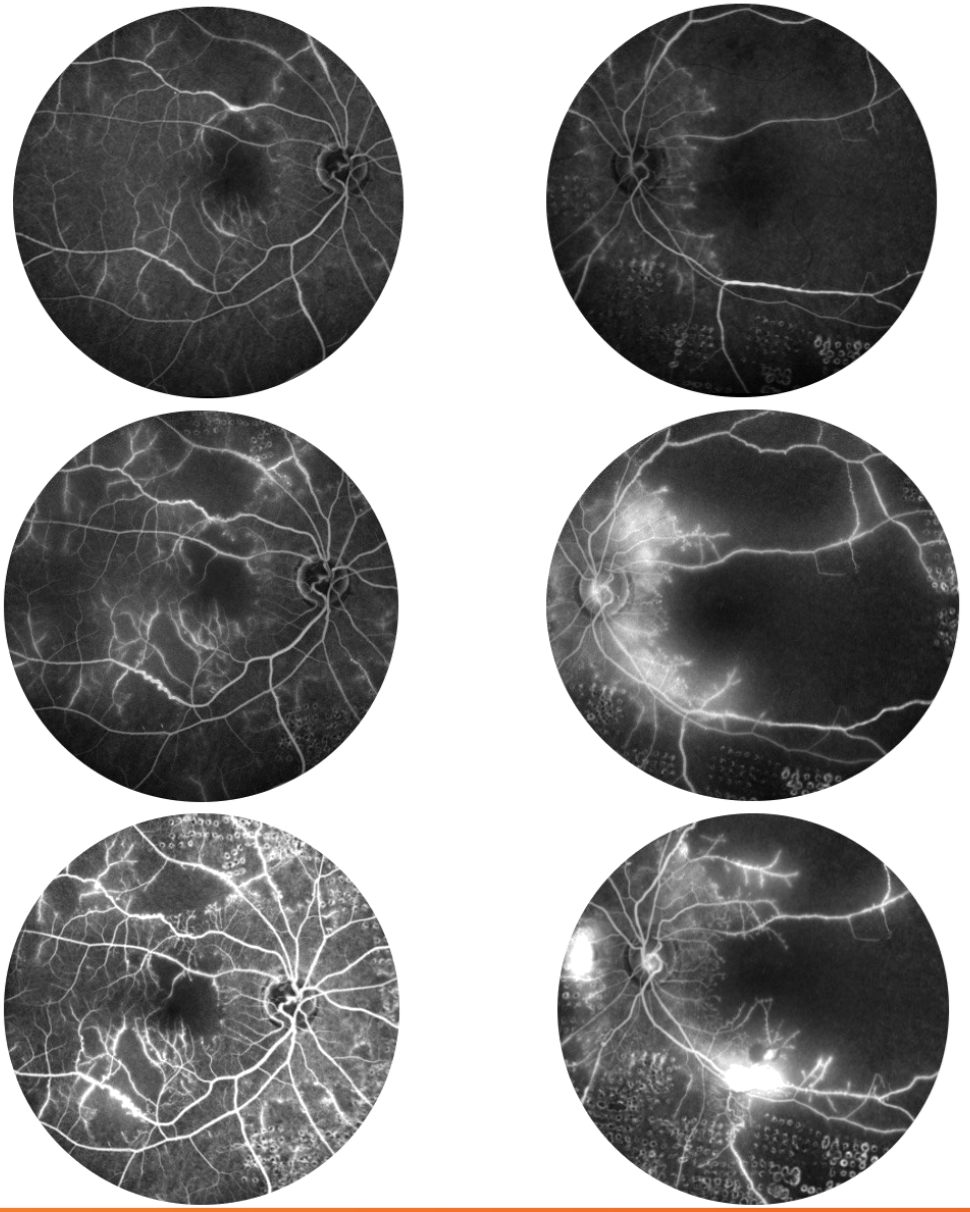

a	b
c	d
e	f

Après la résolution de la vascularite: Reperfusion rétablie dans les zones de transition où les capillaires restent intacts mais ne sont pas activement perfusés .

Décrit dans vascularites rétiniennes occlusives sur Behcet, cryoglobulinémie ou lupus

Bomar et al, JAMA 2016
G Desurmont, A Toutée, B Bodaghi JFO

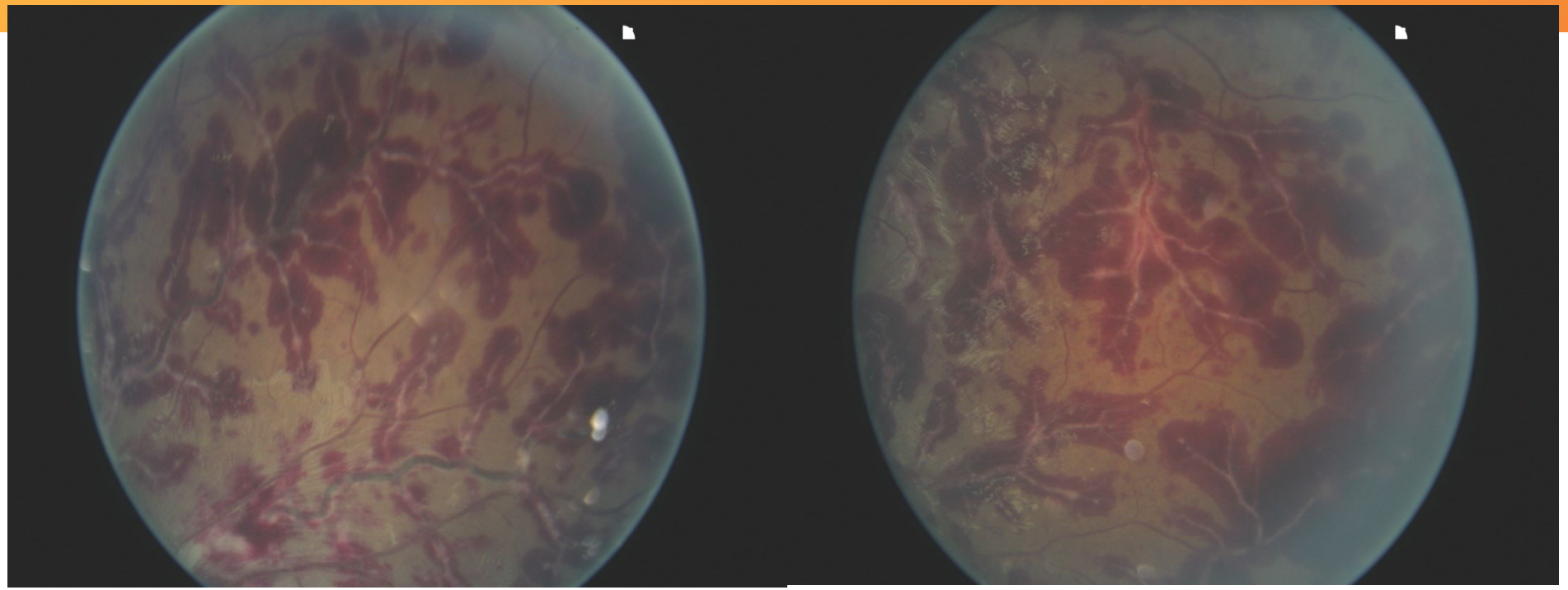

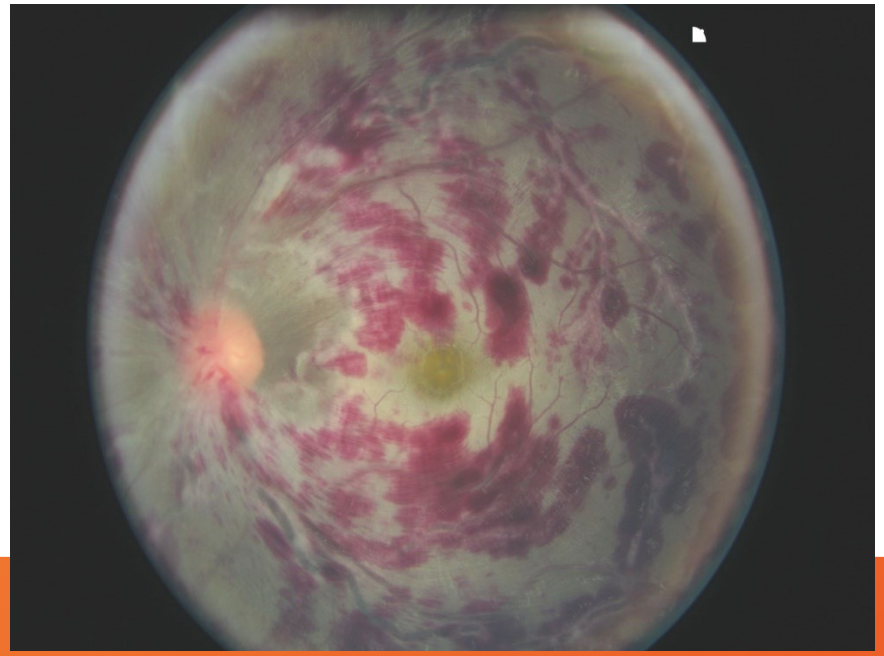

<u>Angéite givrée</u>

- Idiopathique
- IIr à une infection (virus), une inflammation (sarcoïdose, lupus, behçet) ou une hémopathie

Uvéite intermédiaire : Capillaropathie

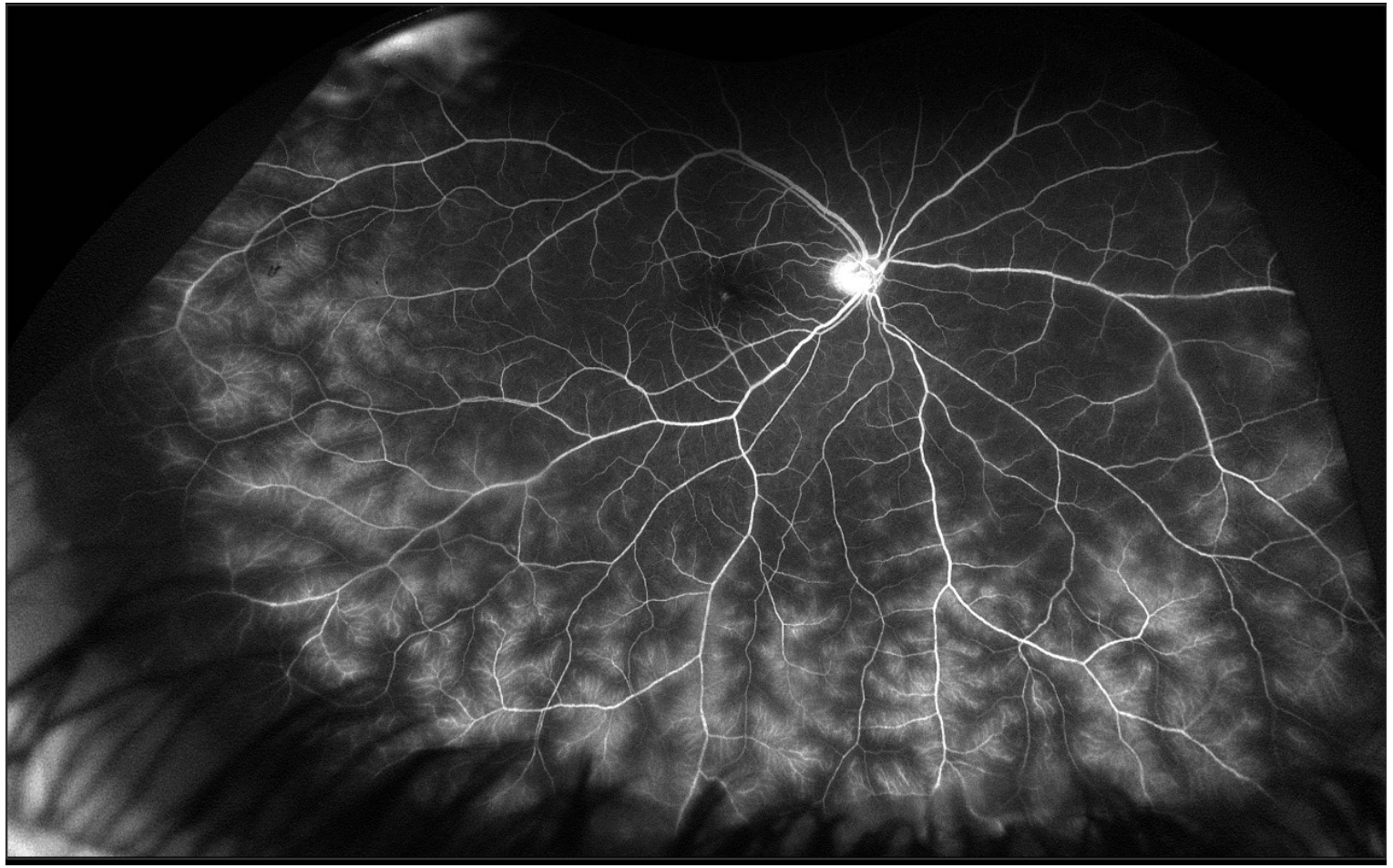

- MAI: sarcoïdose, Behçet, SEP
- Infectieux: tuberculose, syphilis, lyme, toxocarose (unilat)
- Autre: lymphome

Conclusions

- **Vascularites rétiniennes** = Atteintes potentiellement sévères et sources de complications
- Bilan étiologique initial indispensable orienté par la clinique
- Eliminer les pseudo-VR

Je vous remercie de votre attention